УДК 616.34-007.272-053.1-053.31-089
DOI: 10.70948/1694-8459-2025-1(9)-70-73

ОПЫТ ХИРУРГИЧЕСКОЙ КОРРЕКЦИИ ВРОЖДЕННОЙ ВЫСОКОЙ КИШЕЧНОЙ НЕПРОХОДИМОСТИ У НОВОРОЖДЁННЫХ

Акментьева Т. А.[1], Узакбаев К. А.[2]

[1]Национальный центр охраны материнства и детства
[2]Салымбеков Университет, г. Бишкек

Аннотация: *В статье приведены результаты хирургического лечения детей с врожденной высокой кишечной непроходимостью, которые были госпитализированы в отделении реанимации новорождённых. Определены структуры (n=58) врожденной кишечной непроходимости, оценены эффективности и безопасности различных методов ее хирургической коррекции.*

Ключевые слова: *новорожденные, врожденная кишечная непроходимость, атрезия, диагностика, лапаротомия.*

ЖАҢЫ ТӨРӨЛГӨН ЫМЫРКАЙЛАРДЫН ИЧЕГИСИНДЕГИ ТУБАСА ЖОГОРКУ ТОСКООЛДУКТУ ХИРУРГИЯЛЫК КОРРЕКЦИЯЛОО ТАЖРЫЙБАСЫ

Акментьева Т. А.[1], Узакбаев К. А.[2]

[1]Эне жана баланы коргоо улуттук борбору
[2]Салымбеков Университети, Бишкек ш.

Аннотация: *Макалада хирургиялык патологиясы менен неонаталдык реанимация бөлүмүндө дарыланган балдардын ичегисинин тубаса жогорку тоскоолдугунун өтүшүп кетишинин маалыматтары жана натыйжалары берилген. Тубаса ичеги тоскоолдуктун (n=58) структурасын аныктоо жана аны хирургиялык коррекциялоонун ар кандай ыкмаларынын эффективдүүлүгү жана коопсуздугу бааланган.*

Негизги сөздөр: *жаңы төрөлгөн балдар, тубаса ичеги тоскоолдугу, атрезия, диагностика, лапаротомия.*

EXPERIENCE OF SURGICAL CORRECTION OF CONGENITAL HIGH INTESTINAL OBSTRUCTION IN NEWBORNS

Akmentieva T. A.[1], Uzakbaev K. A.[2].

[1]National Center for Maternal and Child Health,
[2]Salymbekov University, Bishkek

Abstract: *The article presents the results of surgical treatment of children with congenital high intestinal obstruction, who were hospitalized in the neonatal intensive care unit. The structures (n=58) of congenital intestinal obstruction were determined, the effectiveness and safety of various methods of its surgical correction were assessed.*

Keywords: *newborns, congenital intestinal obstruction, atresia, diagnostics, laparotomy.*

Введение.

По данным ВОЗ ежегодно рождается до 5–6% детей с пороками развития, из которых в течение первых 4 недель жизни умирают более 300 000. В их структуре аномалии желудочно-кишечного тракта (ЖКТ) находятся на второй позиции, уступая лишь врожденным порокам сердца. Самой частой причиной врожденной кишечной непроходимости является атрезия. Атрезии чаще локализуются в областях «сложного» органогенеза: пищеводе, двенадцатиперстной кишке, дистальном отделе подвздошной кишки, месте перехода тонкой кишки в толстую [1].

Врожденная кишечная непроходимость (ВКН) представляет собой патологический синдром, обусловленный различными антенатальными нарушениями процессов формирования и вращения кишечника и/или постнатальной ее фиксации, проявляющийся расстройствами моторно-эвакуаторной функции кишечника, характеризующийся различным клиническим течением и проявлениями, соответственно наблюдаемыми морфологическими изменениями в пораженной части кишечника. За последние годы в литературе широко обсуждается и дискутируется многие аспекты диагностики и лечения ВКН у новорожденных. Появляется возможность использования ультразвуковой диагностики и компьютерной томографии при ВКН постнатально [2].

Атрезия тонкой кишки является одной из наиболее частых причин врожденной кишечной обструкции с частотой выявления – 1:5000 новорожденных, обусловливая высокую актуальность данной патологии [3]. Клинически данные аномалии развития могут проявиться как в неонатальном, так и в старшем возрасте. Зачастую пороки развития тонкой кишки могут ассоциироваться и другими врожденными аномалиями развития, включая синдром Дауна, врожденные пороки сердца, кольцевидную головку поджелудочной железы, мальротацию. Патогенетически аномалии развития двенадцатиперстной кишки (ДПК) и оставшихся отделов тонкой кишки различны, поэтому считаем корректным рассматривать эти группы пациентов раздельно [4]. Многообразие патоморфологических вариантов пороков кишечной трубки обусловливает сложности в выборе не только хирургической тактики лечения того или иного вида врожденной патологии, но и самой техники наложения межкишечных соустий [5].

Цель исследования: определение структуры врожденной кишечной непроходимости, оценить эффективность и безопасность различных методов ее хирургической коррекции.

Материалы и методы исследования

В отделении реанимации новорождённых с хирургической патологией НЦОМиД г. Бишкек в период 2016–2024 гг. было прооперировано 58 новорождённых по поводу врождённой высокой кишечной непроходимости. В эту группу вошли дети с непроходимостью ДПК. Причиной непроходимости явилось: полная мембрана ДПК - 9 (15.5%), атрезия ДПК - 15 (26%) детей, сдавление ДПК кольцевидной головкой поджелудочной железы - 25 (43%) новорожденных, атрезия начального отдела тощей кишки - 3 (5.2%) и у 5 (9%) детей были эмбриональные спайки, которые сдавливали ДПК (рис.1).

Результаты исследования и их обсуждение

Из 58 новорождённых, наиболее часто, высокую кишечную непроходимость вызывали аномалии, связанные со сдавлением ДПК кольцевидной поджелудочной железой, которые составили 43% случаев. Также при высокой врожденной кишечной непроходимости преобладали мальчики 36 новорождённых (62%) над девочками 22 (38%). В структуре данной патологии были недоношенные дети в сроке гестации 34-35 недель и составили 28 новорожденных (48%). Чаще всего МВПР были выявлены у новорождённых с высокой кишечной непроходимостью, так отмечались комбинированные врожденные пороки сердца и синдром Дауна у 22 (38%) больных.

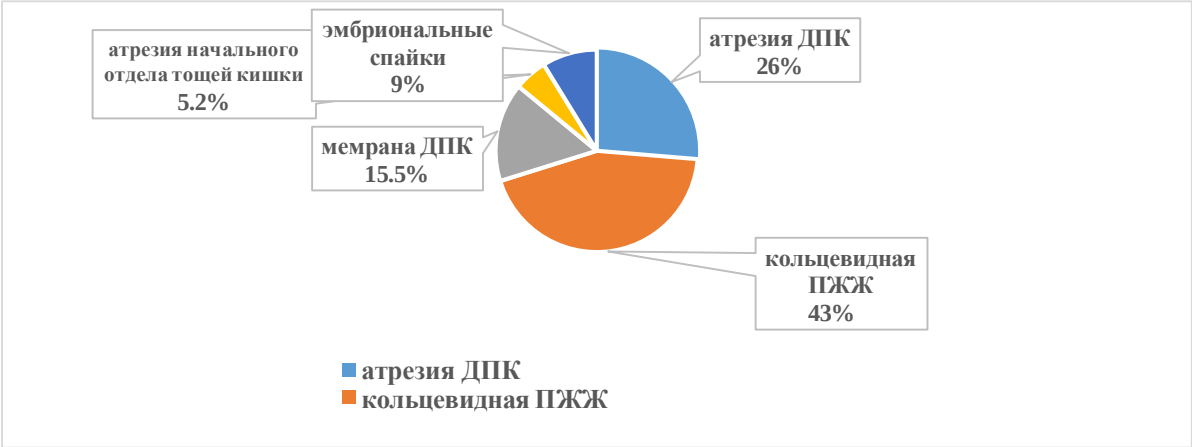

Рисунок 1. Распределение больных с врожденной высокой кишечной непроходимости.

Предоперационная подготовка предусматривала коррекцию метаболических, гемодинамических нарушений, нормализацию температуры тела и адекватного диуреза. Алгоритм диагностических обследований включали клинико-лабораторные и рентгенологические методы. Проводилась также рентген пассаж желудочной-кишечного тракта и ирригография толстого кишечника, ультрасонография и ультразвуковое исследование внутренних органов. При рентгенологическом исследовании характерным является наличие симптома Double bubble, характеризующегося двумя воздушными пузырями в желудке и расширенной части ДПК. Также одним из методов, позволяющих диагностировать данный порок, является ФЭГДС. Однако у новорожденных детей, имеется высокий риск перфорации желудочно-кишечной трубки выше зоны мембраны.

Таким образом, считаем целесообразно в дооперационной диагностике ВКН, проводить комплексный подход с использованием ультразвуковой диагностики и рентгенологических методов, как взаимодополняющих исследований (рис 2).

Оперативное вмешательство осуществляли после предоперационной подготовки, длительность и характер которой определяли в зависимости от вида порока, срока поступления, наличия осложнений, тяжести состояния ребенка и дефицита массы тела. При операциях, связанных с врожденной, высокой кишечную непроходимостью, использовали верхне срединную лапаротомию. Этот доступ позволял свободно манипулировать на верхних отделах ЖКТ. Выполненные варианты хирургической коррекции аномалий, вызывающих высокую кишечную непроходимость представлены в таблице 1.

Как видно из табл. 1, наиболее часто с целью коррекции врождённого порока развития ЖКТ, вызывающих высокую кишечную непроходимость использовали метод обходного гастроеюноанастомоз с брауновским соустьем. У 1 (1.7%) новорождённого кольцевидная

поджелудочная железа сочеталась с атрезией ануса и был выполнен обходной гастроеюноанастомоза с брауновским соустьем и наложением колостомы [6].

Таблица 1

Методы хирургической коррекции аномалий, вызывающих высокую кишечную непроходимость у новорожденных

Методы оперативного лечения	Количество новорождённых (n=58)
Обходной гастроеюноанастомоз с брауновским соустьем	25
Дуоденотомия	24
Анастомоз тонкого кишечника «конец в конец»	4
Разъединение врожденных эмбриональных спаек	5

В послеоперационном периоде самостоятельный стул обычно отмечался на 3–4-и сутки. Энтеральное кормление начинали в разные сроки, ориентировались на появление перистальтических шумов, восстановление пассажа через соустье и уменьшение объема застойного отделяемого по желудочному зонду. В большинстве случаев это было на 10–12-е сутки. У 2 новорожденных развилась гастроинтерстициальная недостаточность и они получали парентеральное питание в течении 3 месяцев, но в последующем у них развилась полиорганная недостаточность, которая привела к летальному исходу.

Заключение:

Своевременная диагностика порока развития в антенатальном периоде у плода, позволяет определить тактику лечения и улучшить результаты послеоперационного течения заболевания.

Высокая врожденная кишечная непроходимость у новорожденных обусловливает применение различных видов оперативного вмешательства на желудочно-кишечном тракте и отработанный алгоритм хирургической коррекции при конкретном виде врожденной кишечной непроходимости позволит улучшить результаты лечения новорожденных с данной патологией.

Литература:

1. Железнов А.С., Ермолаева Н.С., Отдельнов Л.А., Сенина М.С. Особенности хирургической коррекции врождённой тонкокишечной непроходимости: Клинико-экспериментальное исследование // Современные проблемы науки и образования. – 2020. – № 1.; URL: https://science-education.ru/ru/article/view?id=29565 (дата обращения: 08.02.2025).
2. Эргашев Н.Ш., Саттаров Ж.Б. Диагностика и лечение врожденной кишечной непроходимости у новорожденных/ Дис…канд.мед. наук. – Ташкент, 2015. - 122 с.
3. Koenig SM, Russell RT, Quevedo OG, Chen MK. Intestinal Atresias: A Ten-Year Evaluation of Outcomes. J Surg Res. 2024 Apr;296:130-134. doi: 10.1016/j.jss.2023.12.015. Epub 2024 Jan 25. PMID: 38277948.
4. Павлушин П.М, Грамзин А.В., Койнов Ю.Ю., Кривошеенко Н.В., Цыганок В.Н., Чикинёв Ю.В. Опыт хирургической коррекции атрезии различных отделов тонкой кишки// Медицинский альманах.-2019.- № 5–6 (61). - С. 26-29
5. Саввина В.А., Варфоломеев А.Р., Охлопков М.Е., Николаев В.Н Врожденная кишечная непроходимость: выбор хирургической тактики и техники кишечного шва// Российский вестник детской хирургии, анестезиологии и реаниматологии, 2012. - Том II. -№2. -С. 69-73.
6. Узакбаев К.А., Акментьева Т.А., Порощай В.Н. Анализ роста врожденной кишечной непроходимости у новорождённых в Кыргызстане. Здравоохранение Кыргызстана, 2023. -№2.-С. 22-27. doi.10.51350/zdravkg2023.2.6.3.22.27

УДК 616.12-008-089
DOI: 10.70948/1694-8459-2025-1(9)-74-79

ХИРУРГИЧЕСКИЕ АСПЕКТЫ ФУНДОПЛИКАЦИИ ПО НИССЕНУ ПРИ ГАСТРОЭЗОФАГЕАЛЬНОЙ РЕФЛЮКСНОЙ БОЛЕЗНИ

Осмоналиев Б. К., Аттокурова Р. М., Элдиярова А. Э., Ташев А. А.

Кыргызская государственная медицинская академия им. И.К. Ахунбаева

Аннотация: *Гастроэзофагеальная рефлюксная болезнь (ГЭРБ) – является распространенным заболеванием с рядом грозных осложнений. Решение об оперативном лечении рассматривается в тех случаях, когда консервативное лечение не эффективно, развиваются осложнения или диагностирована грыжа пищеводного отверстия диафрагмы. В работе представлены результаты лечения 91 пациента с ГЭРБ сопутствующей грыжей пищеводного отверстия диафрагмы. Пациентам была проведена видеолапароскопическая операция в объеме крурорафии и фундопликации по Ниссену, где осложнений и летальности не отмечено.*

Ключевые слова*: гастроэзофагеальная рефлюксная болезнь, грыжа пищеводного отверстия диафрагмы, крурорафия, фундопликация по Ниссену.*

НИССЕН ФУНДОПЛИКАЦИЯСЫНЫН ГАСТРОЭЗОФАГЕАЛДЫК РЕФЛЮКС ООРУСУНДАГЫ ХИРУРГИЯЛЫК АСПЕКТИЛЕРИ

Осмоналиев Б. К., Аттокурова Р. М., Элдиярова А. Э., Ташев А. А.

И. К. Ахунбаев атындагы Кыргыз мамлекеттик медициналык академиясы

Аннотация: *Гастроэзофагеалдык рефлюкс оорусу (ГЭРО) - бир катар коркунучтуу татаалдашуулар менен таралган оору. Ыкчам дарылоо чечими консервативдик дарылоо натыйжасыз болуп, кыйынчылыктар пайда болгон же тыныгуу грыжасы диагнозу коюлган учурларда каралат. Иш 91 бейтаптын ГЭРО менен коштолгон гиаталдык грыжа менен дарылоонун натыйжаларын берет. Бейтаптарга крурорафия жана Ниссен фундопликациясынын көлөмүндө видеолапароскопиялык операция жасалды, эч кандай кыйынчылыктар жана өлүм байкалган жок.*

Негизги сөздөр: *гастроэзофагеалдык рефлюкс оорусу, кызыл өнгөчтүн чуркусу, крурорафия, Ниссен фундопликациясы.*

SURGICAL ASPECTS OF NISSEN FUNDOPLICATION WITH GASTROESOPHAGEAL REFLUX DISEASE

Osmonaliev B.K., Attokurova R.M., Eldiyarova A.E., Tashev A.A.

Kyrgyz state medical academy named after I.K. Akhunbaev

Abstract: *Gastroesophageal reflux disease (GERD) is a common disease with a number of serious complications. The decision on surgical treatment is considered in cases where conservative treatment is ineffective, complications develop, or a hernia of the esophageal orifice of the diaphragm is diagnosed. The paper presents the results of treatment of 91 patients with gastroesophageal disease accompanied by hernia of the esophageal orifice of the diaphragm. The patients underwent video laparoscopic surgery in the scope of Nissen thorography and fundoplication, where no complications or mortality were noted.*

Key words: *gastroesophageal reflux disease, hernia of the esophageal orifice of the diaphragm, crurorapyia, Nissen fundoplication.*

Введение

Гастроэзофагеальная рефлюксная болезнь - это хроническое заболевание с тенденцией к рецидивированию. Развитие ГЭРБ связано с непроизвольным, систематическим поступлением в пищевод содержимого желудка и/или двенадцатиперстной кишки, что вызывает повреждение нижней трети пищевода и провоцирует появление характерных симптомов. ГЭРБ проявляется «типичными» (изжога, регургитация, отрыжка воздухом, либо кислым содержимым) и «нетипичными» (боль в грудной клетке, кашель, бронхолегочные и оториноларингологические проявления) симптомами. Осложнениями ГЭРБ являются: рефлюкс-эзофагит и пищевод Барретта, в связи с чем ранняя диагностика и лечение ГЭРБ рассматривается в качестве мероприятий, снижающего риск развития аденокарциномы пищевода [1]. Сложность в решении вопроса о целесообразности хирургического вмешательства возникает при неполной эффективности лечения, проводимого с использованием ингибиторов протонной помпы (ИПП), когда сохраняются стойкие симптомы и наблюдаются проявления заболевания, не связанные с пищеводом [2]. С течением времени хирургические техники становились все более отработанной. Развитие видеолапароскопических технологий также позволило ускорить процесс восстановления после операции. Оперативное лечение способно облегчить пациентам боли за грудиной и изжогу, а также уменьшить потребность в пожизненном приеме лекарственных средств. Однако существуют и определенные риски, включая необходимость повторных операций и вероятность возникновения осложнений [2, 3].

Фундопликация по Ниссену остается наиболее распространенным методом в антирефлюксной хирургии. Многочисленные исследования, проведенные на протяжении более полувека, показывают хорошие результаты у 85% пациентов. Тем не менее, после проведения данной операции могут возникать определенные осложнения, в частности, дисфагия, которая наблюдается у 16-18% пациентов в первые шесть месяцев после операции, и сохраняется у 6% в течение двух лет. Также возможны такие состояния, как gas-bloat синдром – до 24%, миграция манжеты фундопликации в средостение – в 4% случаев, и рецидив гастроэзофагеального рефлюкса – у 9% пациентов [3, 4].

Несмотря на широкое распространение и применение видеолапароскопических технологи при лечении ГЭРБ, сохраняющиеся послеоперационные риски в ранние сроки и возможность рецидива заболевания в будущем делают совершенствование хирургической техники крайне важной задачей в настоящее время.

Цель исследования: усовершенствование отдельных этапов фундопликации по Ниссену для профилактики осложнений в раннем и отделенном послеоперационном периодах при лечении ГЭРБ.

Материалы и методы исследования

За период с 2016 по 2024 гг. было проведено оперативное лечение 91 пациента с диагностированной ГЭРБ сопутствующей грыжей пищеводного отверстия диафрагмы (ГПОД). Возраст пациентов варьировался от 35 до 78 лет, при этом средний возраст составил 55±5,3 года. Среди них женщины преобладали – 68 человек (74,7%), тогда как мужчины составили 23 пациента (25,3%). Диагноз ГЭРБ ставился коллегиально гастроэнтерологами на основе анализа жалоб, данных анамнеза, результатов заполнения международного опросника GerdQ (Gastro Esophageal Reflux Disease – гастроэзофагеальная рефлюксная болезнь и Questionnaire – опросник) [5], а также с использованием видеоэзофагогастродуоденоскопии и полипозиционного рентгенологического исследования. На этапе первичного обращения пациенты проходили обследование, включавшее расспрос о жалобах и анамнезе заболевания, объективный осмотр, а также заполнение международного опросника GerdQ. Этот опросник, состоящий из 6 вопросов, позволяет оценить вероятность ГЭРБ в баллах: при сумме 8 и более баллов вероятность заболевания превышает 80%. У всех обследованных нами пациентов результаты GerdQ соответствовали этому порогу (табл. 1).

Таблица 1

Данные опросника GerdQ

Результаты в баллах	n = 91
8	31
9	19
10	11
11	12
12	18

У пациентов, показавших результаты выше 8 баллов, была проведена видеоэзофагогастродуоденоскопия. Более чем у 80% из них выявлены эрозивные изменения в нижней трети пищевода. Интерпретация полученных данных осуществлялась на основе классификаций Савари-Миллера (1989) и Лос-Анджелесской (1999) (табл. 2).

Таблица 2

Формы гастроэзофагеальной рефлюксной болезни по результатам видеоэзофагогастродуоденоскопии

Признаки поражения н/з пищевода	n = 91
Эзофагит эрозивный	73
Неэрозивный эзофагит	18
Пищевод Барретта	-

В ходе эндоскопического исследования также проводилась оценка гастроэзофагеального створчатого клапана Губарева (GEFV) согласно классификации Hill L.D. Для визуализации нижнего пищеводного сфинктера (НПС) снизу, дистальный конец эндоскопа ретрофлексировался на 180° в желудке. Степень закрытия клапана оценивалась по шкале от 1 до 4, основываясь на длине клапана и плотности его прилегания к эндоскопу. Эта процедура была направлена на выявление ГПОД. Размер грыжи фиксировался как по верхне-нижнему, так и по боковым измерениям. I и II степени грыжи считались нормальными, в то время как III и IV степени квалифицировались как патологические изменения. Результаты эндоскопических исследований обобщены в табл. 3.

Таблица 3

Результаты ЭГДС по степеням ГПОД по Hill L.D., 1996

Степени	n = 91
I	-
II	-
III	22
IV	69

При подтверждении эндоскопических признаков ГПОД пациенты были направлены на полипозиционное рентгенологическое исследование с контрастированием, что подтвердило наличие ГПОД, что и явилось основной причиной развития ГЭРБ. Перед предстоящей операцией всем 91 больным гастроэнтерологами был назначен восьминедельный курс ИПП. Достижение контроля над симптомами и выздоровление эзофагита, особенно выраженного, способствует улучшению результатов операции, в частности, за счет поддержания стабильного эмоционального состояния пациента; неэффективность терапии ИПП в течение 8 недель, особенно при наличии симптомов, не связанных с пищеводом, указывает на низкую вероятность успеха антирефлюксной операции.

Объем хирургического вмешательства включал дорсальную крурорафию и фундопликацию по Ниссену – хорошо известную и детально описанную в медицинской

литературе методику. Мы воздержались от полного перечисления всех этапов операции, сосредоточившись на детальном описании особенностей отдельных моментов, которые мы использовали для минимизации рисков как в раннем, так и в отдаленном послеоперационном периодах. В частности, при установке троакаров мы придерживались следующей схемы: два 10-мм порта в области пупка (для оптического доступа, ассистент) и левом подреберье (для работы правой руки хирурга), а также два 5-мм порта в эпигастрии (для левой руки хирурга) и правом подреберье (для ретракции печени, ассистент). Мы отказались от традиционной веерообразной установки пяти троакаров, поскольку использование ультразвукового скальпеля (который одновременно коагулирует и рассекает ткани) позволяет избежать необходимости в большом количестве портов. Это сокращает продолжительность операции, исключает потребность в дополнительном ассистенте и снижает болевой синдром, который и без того минимален при лапароскопических операциях. При формировании фундопликационной манжетки по Ниссену, создаваемой из стенки фундальной части желудка, мы захватывали в шов оставшиеся части диафрагмально-пищеводной связки на передней стенке пищевода. Это делается для предотвращения смещения манжетки после операции. Однако, при захвате в шов мышечного слоя пищевода (которое проводится при традиционных операциях) существует риск его перфорации, особенно у пациентов пожилого возраста.

Для предотвращения послеоперационных проблем с дисфагией, анестезиолог вводил через рот в желудок калибровочный зонд (диаметром F-36-38, используемый в бариатрической хирургии). Затем, после завершения этапов крурорафии и фундопликации, проводилась оценка пищеводного отверстия диафрагмы, расположенного между пищеводом и зоной крурорафии, а также манжетки фундопликации. На этом этапе отверстие должно было обеспечивать беспрепятственное прохождение инструмента лапароскопии диаметром 5 мм.

Результаты исследования и их обсуждение

При анализе эффективности хирургического лечения оценивались такие параметры, как средняя продолжительность вмешательства, количество койко-дней и возникновение осложнений. Операции занимали в среднем 89,4±12,5 минут. Средняя продолжительность госпитализации составила 3,2±1,3 суток. Уже в первые сутки после операции пациенты начинали двигательную активность и переходили к энтеральному питанию. Интраоперационных и ранних послеоперационных осложнений, непосредственно связанных с хирургическим вмешательством, не наблюдалось. Удаление дренажей проводилось на 2-4 сутки после проведения ультразвукового контроля. Смертельных исходов зафиксировано не было.

Оценка отдаленных результатов операций, проведенных в период от 6 месяцев до 5 лет, представлена в табл. 4, где содержатся данные международного опросника GerdQ.

Таблица 4

Данные опросника GerdQ после хирургического лечения

Результаты в баллах	n = 91
6	57
7	29
8	5
9	-
10	-

На момент обследования все пациенты, участвовавшие в исследовании, сообщали об удовлетворительном самочувствии и отсутствии таких симптомов, как изжога, боль за грудиной, отрыжка, горечь во рту, а также дисфагия при глотании. Результаты проведенных эндоскопических исследований представлены в табл. 5.

Таблица 5

Формы ГЭРБ после оперативного вмешательства

Признаки	n = 91
Эзофагит эрозивный	5
Неэрозивный эзофагит	4
Пищевод Барретта	-

В обсуждении стоит отметить, что ГЭРБ является наиболее распространенным гастроэнтерологическим заболеванием. Изжога, как основной симптом ГЭРБ, встречается у 20–40% населения. Значимость данной проблемы обусловлена негативным влиянием ГЭРБ на качество жизни пациентов, особенно при ночных проявлениях, появлении симптомов, не связанных с пищеварительной системой (например, боли в груди и хронический кашель), а также риском развития серьезных осложнений, включая кровотечения из язв и эрозий, образование пептических стриктур и развитие аденокарциномы пищевода на фоне метапластических изменений при пищеводе Барретта.

Развитие эндовидеохирургических технологий ознаменовало новую эпоху в антирефлюксной хирургии при ГЭРБ. Лапароскопические операции продемонстрировали значительные преимущества по сравнению с открытыми, и фундопликация по Ниссену вошла в международную практику, став общепризнанным «золотым стандартом» антирефлюксных операций. Хирургическое лечение требует меньших финансовых затрат, чем дорогостоящая и длительная терапия ИПП, которая также сопряжена с серьезными побочными эффектами. При неэффективности консервативного подхода и осложненном течении ГЭРБ лапароскопические антирефлюксные операции становятся предпочтительным методом лечения. Результаты лапароскопических антирефлюксных операций при ГЭРБ не всегда полностью соответствуют современным требованиям – осложнения возникают в 17,2% случаев. Среди них рецидив рефлюкса наблюдается у 6-15% оперированных пациентов, что требует продолжения медикаментозной терапии из-за сохранения симптомов ГЭРБ, а в 3-6% случаев требуется повторное хирургическое вмешательство.

Хотя, наши результаты хирургического лечения ГЭРБ не позволяют представить достоверные статистические данные, они свидетельствуют о том, что усовершенствование отдельных этапов фундопликации с использованием лапароскопических технологий способствует снижению риска рецидива ГЭРБ. Применение специального калибровочного зонда (F-36-38) во время операции в просвете пищевода является эффективной мерой профилактики послеоперационных осложнений, таких как дисфагия и синдром «gas-bloat» (рацпредложение №2/19-20 от 27.09.19г. КГМА им. И.К. Ахунбаева. Способ профилактики осложнений в антирефлюксной хирургии при патологии кардиоэзофагеальной зоны).

Таким образом, результаты оперативного лечения ГЭРБ и улучшение качества жизни пациентов оправдывают выбранный нами подход к профилактике осложнений. Несмотря на наличие различных методов хирургического лечения ГЭРБ, поиск и внедрение новых этапов лечения остаются актуальными и требуют дальнейшего изучения.

Литература:

1. Старостин Б.Д. Современные подходы к лечению гастроэзофагеальной рефлюксной болезни. Российский журнал гастроэнтерологии, гепатологии, колопроктологии. 2019;29(1):7-16. https://doi.org/10.22416/1382-4376-2019-29-1-7-16.

2. Ивашкин ВТ, Маев ИВ, Трухманов АС, и др. Клинические рекомендации Российской гастроэнтерологической ассоциации по диагностике и лечению гастроэзофагеальной рефлюксной болезни. Росс. журнал гастроэнтерологии, гепатологии, колопроктологии. 2017;Т.27(№ 4): https://doi.org/doi:10.22416/1382-4376-2017-27-4-75-95.

3. Современные видеолапароскопические технологии при оперативном лечении гастроэзофагеальной рефлюксной болезни. Осмоналиев Б.К., Ниязов К.А., Конурбаева Ж.Т., Ташев А.А., Уркунов М.Ж. Евразийский журнал здравоохранения. 2024. № 2. С. 107-115.3. https://doi.org/10.54890/1694-8882-2024-2-107.
4. Анищенко В.В., Ким Д.А. Вариант хирургического лечения пациентов с ожирением и ГЭРБ. Московский хирургический журнал. 2023:29-35. https://doi.org/10.17238/2072-3180-2023-29-35.
5. Опросник GerdQ – серьезный прорыв в диагностике ГЭРБ // Клиническая фармация [Электронный ресурс]. – 2013. – Режим доступа: http://clinical-pharmacy.ru/digest/sovremennie-rekomend/3461-oprosnik-gerdq-sereznyyproryv-v-diagnostike-gerb.html.

УДК:616.32-008.64
DOI: 10.70948/1694-8459-2025-1(9)-79-85

СОВРЕМЕННЫЕ ЛАПАРОСКОПИЧЕСКИЕ ТЕХНОЛОГИИ ПРИ ЛЕЧЕНИИ АХАЛАЗИИ КАРДИИ

Осмоналиев Б. К., Элдиярова А. Э., Атакулов Б. А.

Кыргызская государственная медицинская академия им. И. К. Ахунбаева, г. Бишкек

Аннотация: *Обследованы и прооперированы 38 пациентов с диагнозом ахалазия кардии (АК). Тяжесть симптомов оценивалась с использованием шкалы Eckardt, который при обращении составил – 9,1±2,0 балла, перед выпиской – 1,7±0,2, а через 6 месяцев – 1,3±0,2. Послеоперационные проявления рефлюкс-эзофагита (GERD-HRQL) в среднем составили 1,7±1,2, что свидетельствуют об удовлетворительном антирефлюксном механизме. Отдаленные результаты прослежены у 27 пациентов, дисфагии и рецидива АК не было. Современные лапароскопические технологии позволяют минимизировать риски осложнений и летальности в раннем послеоперационном периоде, а также снизить вероятность развития рефлюкс-эзофагита, рецидива АК и пищевода Барретта в отдаленные сроки.*

Ключевые слова: *ахалазия кардии, диагностика, лапароскопия, осложнения, рецидив.*

АХАЛАЗИЯ КАРДИЯСЫН ДАРЫЛООДОГУ ЗАМАНБАП ЛАПАРОСКОПИЯЛЫК ТЕХНОЛОГИЯЛАРЫ

Осмоналиев Б. К., Элдиярова А. Э., Атакулов Б. А.

И.К. Ахунбаев атындагы Кыргыз мамлекеттик медициналык академиясы, Бишкек ш.

Аннотация: *Кардианын ахалазиясы (КА) диагнозу менен 38 бейтап текшерүүдөн өтүп, операция жасалган. Симптомдордун оордугу Eckardt шкаласы боюнча бааланган: кайрылуу маалында — 9,1±2,0 балл, чыгарыларда — 1,7±0,2, ал эми 6 айдан кийин — 1,3±0,2 балл түзгөн. Операциядан кийинки рефлюкс-эзофагиттин (GERD-HRQL) белгилери орто эсеп менен 1,7±1,2 балл болуп, бул антирефлюкс механизминин канааттандырарлык экенин көрсөтөт. Узак мөөнөттүү жыйынтыктар 27 бейтапта көзөмөлдөнүп, дисфагия жана КАнын кайталанышы катталган эмес. Заманбап лапароскопиялык ыкмалар эрте операциядан кийинки мезгилде татаалдашуулар менен өлүм коркунучун азайтууга, ошондой эле узак мөөнөттө рефлюкс-эзофагиттин, КАнын рецидивинин жана Барретт өңгөчүнүн өнүгүү ыктымалдыгын төмөндөтүүгө шарт түзөт.*

Негизги сөздөр: *кардианын ахалазиясы, диагностика, лапароскопия, татаалдашуулар, рецидив.*

MODERN LAPAROSCOPIC TECHNOLOGIES IN THE TREATMENT OF ACHALASIA CARDIA

Osmonaliev B. K., Eldiyarova A. E., Atakulov B. A.

Kyrgyz state medical academy named after I.K. Akhunbaev, Bishkek

Abstract: *A total of 38 patients diagnosed with achalasia cardia (AC) were examined and underwent surgery. The severity of symptoms was assessed using the Eckardt score, which was 9.1±2.0 points at presentation, 1.7±0.2 before discharge, and 1.3±0.2 after 6 months. Postoperative manifestations of reflux esophagitis (GERD-HRQL) averaged 1.7±1.2, indicating a satisfactory antireflux mechanism. Long-term outcomes were evaluated in 27 patients, with no cases of dysphagia or recurrence of AC. Modern laparoscopic techniques allow minimizing the risks of complications and mortality in the early postoperative period, as well as reducing the likelihood of developing reflux esophagitis, recurrent AC, and Barrett's esophagus in the long term.*

Key words: *achalasia cardia, diagnosis, laparoscopy, complications, recurrence.*

Введение

Ахалазия кардии (АК) - заболевание пищевода, характеризующееся нарушением его моторики, при котором нижний пищеводный сфинктер (НПС) не расслабляется, а перистальтика пищевода отсутствует. Это приводит к затруднению прохождения пищи из пищевода в желудок, что вызывает симптомы, такие как дисфагия, регургитация пищи, боль в загрудиной и потеря веса. Этиологией АК является нарушение нейронной регуляции, связанное с деградацией нейронов в мейснеровском сплетении, что приводит к неспособности НПС расслабляться и отсутствию нормальной перистальтики в пищеводе [1, 2].

Клинические проявления оценивалась при помощи шкалы Eckardt, инструментальные методы АК включают в себя: рентгеноконтрастное исследование, эзофагоманометрию, эндоскопию, компьютерную и магнитно-резонансную томографию [3, 4].

Операция Геллера остается ведущим способом лечения АК, осуществляясь при лапаротомии или торакотомии, являются достаточно травматичными для пациента. Риск возникновения осложнений при трансторакальной доступе варьирует от 4 до 15%, а смертность – до 3-4%. При лапаротомии эти показатели составляют 1,5-10% и 0,5-1,4% соответственно. Основные причины таких неблагоприятных исходов связаны с перфорацией слизистой пищевода с развитием перитонита, медиастинита и довольно травматичными доступами. Кроме того, в отдаленные сроки у 36-50% пациентов наблюдается рецидив АК, а до 37% пациентов страдают от рефлюкс-эзофагита, обусловленного нарушением работы НПС после кардиомиотомии [5, 6]. Учитывая значительную частоту осложнений и летальных исходов в ранние сроки после операции при трансторакальном и лапаротомном доступах, мы начали применять современные видеолапароскопические технологии при лечении АК. Для минимизации рисков, сокращения числа осложнений и летальности в раннем послеоперационном периоде, а также для предотвращения рецидива и рефлюкс-эзофагита в отдаленные сроки, были улучшены отдельные этапы операции Геллера [7].

Цель исследования: повышение эффективности хирургического лечения АК за счет оптимизации ключевых аспектов операции с использованием передовых лапароскопических технологий.

Материалы и методы исследования

В период с 2013 по 2025 год нами пролечено 38 пациентов с АК, где пациентов до и после операции обследовали и наблюдали совместно с гастроэнтерологами. Диагноз устанавливался на основании жалоб, анамнеза болезни, результатах эндоскопического и рентгенологического исследований. Перед операцией проводилось предоперационное обследование согласно

общепринятым протоколам. Возраст пациентов – от 18 до 70 лет, средний возраст – 49±5,3 лет. Мужчин – 17 (44,8%), женщин – 21 (55,2%), с длительностью заболевания от 1 года до 8 лет. Индекс массы тела (ИМТ) перед операцией у 29 (76,3%) пациентов был ниже 17,9 кг/м², средний ИМТ составил 19,4±3,3кг/м^2. У 10 (26,3%) пациентов имелась сопутствующая патология: КБС (7), ЖКБ (1), ГБ (2). По системе классификации ASA (American Society of Anesthesiologists, Американское общество анестезиологов) к I классу относились 29 (77,3%), ко II классу 9 (23,7%). По классификации АК по Б.В. Петровскому III стадия заболевания установлена у 28 (73,7%), II стадия у 8 (21%), IV стадия у 2 (5,3%) пациентов (табл. 1). Клиническую симптоматику АК у пациентов до и после операции оценивали на основании шкалы Eckardt (табл. 2, 3).

Таблица 1

Стадии ахалазии кардии по Петровскому Б.В.

Стадии АК	Проявления АК	Количество пациентов
I	функциональный непостоянный спазм кардии без расширения пищевода.	-
II	стабильный спазм кардии с нерезко выраженным расширением пищевода и усиленной моторикой стенок.	8 (21%)
III	рубцовые изменения мышечных слоев НПС с выраженным расширением пищевода и нарушениями тонуса и перистальтики.	28 (73,7%)
IV	резко выраженный стеноз кардии со значительной дилятацией, удлинением, S-образной деформацией пищевода, эзофагитом и периэзофагитом.	2 (5,3%)

Таблица 2

Шкала Eckardt для оценки клинических симптомов ахалазии кардии

Симптомы	Баллы			
	0	1	2	3
Дисфагия	никогда	периодически	1 раз в день	каждый прием пищи
Регургитация	никогда	периодически	1 раз в день	каждый прием пищи
Загрудинные боли	никогда	периодически	1 раз в день	каждый прием пищи
Потеря веса, кг	нет	<5	5-10	>10

Таблица 3

Клиническая выраженность симптомов по шкале Eckardt до и после операции

Стадии АК	До операции (n=38)	После операции (n=38)
I	-	-
II	7,7±1,3	1,4±0,2
III	9,5±1,7	1,6±0,3
IV	11,7±1,5	2,5±0,5

Хирургическое вмешательство у пациентов выполнялось с использованием лапароскопических технологий, включавшей переднюю расширенную внеслизистую эзофагокардиомиотомию по Геллеру и эзофагокардиогастропластику, выполненную в соответствии с разработанной в нашей клинике техникой (рацпредложение №1/19-20 от 27 сентября 2019 года, утверждено КГМА им. И.К. Ахунбаева). Оптический троакар диаметром 10 мм вводился на 2 сантиметра выше пупка с созданием пневмоперитонеума под давлением 8-10 мм рт.ст. После ревизии органов брюшной полости и смены положения пациента в положение

Фаулере, дополнительно устанавливались один 10-мм троакар в левом подреберье по передне-подмышечной линии, а также два 5-мм троакара в эпигастральной и правом подреберье по передне-подмышечной линии (рис. 1), применение 4-х портов вместо 5-ти стало возможным благодаря применению ультразвукового скальпеля, которое дает возможность одновременного рассечения и коагуляции с минимальным повреждением тканей. Для доступа к необходимой области, левая доля печени приподнималась без рассечения левой треугольной связки. В кардиоэзофагеальной зоне проводилась мобилизация тканей с пересечением малого сальника, пищеводно-диафрагмальной и фундально-диафрагмальной связок, обеспечивая выделение абдоминальной части пищевода. После введения анестезиологом назогастрального зонда (НГ, F-30) выполнялась широкая передняя внеслизистая эзофагокардиомиотомия длиной 9-11 см. Мышечный слой рассекался по всей длине суженного пищевода, на 2-3 см выше и ниже этой области, с переходом на стенку желудка и в область заднего средостения (рис. 2).

Рассеченные края мышечного слоя отделялись от слизисто-подслизистого слоя на протяжении половины окружности пищевода, что приводило к пролабированию слизистой оболочки пищевода, напоминающему форму «паруса». НГ подтягивался выше зоны рассечения, а в кардиальной части желудка накладывался зажим Грасспера, после чего вводился стерильный физиологический раствор для выявления возможной перфорации. В конце операции НГ извлекался. В двух случаях, связанных с перфорацией слизистой оболочки пищевода, была произведено ушивание перфорации слизистой пищевода интраоперационно, зонд был заменен на более тонкий для обеспечения энтерального питания в течение 2-3 суток после операции.

Рис. 1. Расположения троакаров.

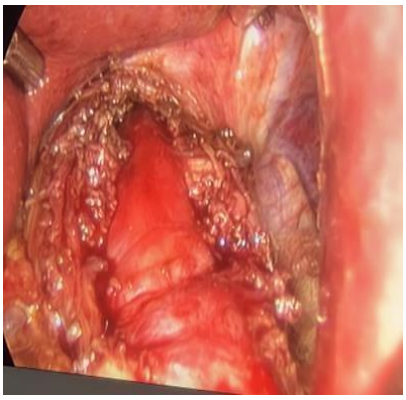

Рис. 2. Расширенняя передняя внеслизистая эзофагокардиомиотомия.

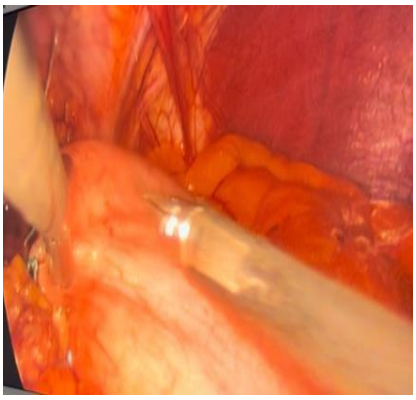

Рис. 3. Эзофагокардиогастропластика.

Второй этап антирефлюксной операции, заключающийся в закрытии дефекта мышечного слоя пищевода – эзофагокардиогастропластика – выполнялся с использованием передней стенки желудка в виде треугольной складки, сшитой непрерывным швом в соответствии с разработанной в нашей клинике методикой (рис. 3). Операция завершалась десуффляцией, дренированием и ушиванием троакарных ран.

Для оценки эффективности проведенного лечения учитывались следующие показатели (табл.4). Собранные данные подвергались статистической обработке с использованием программы MS Excel 2019. Количественные переменные представлены в виде средних значений с расчетом среднеквадратических отклонений, а качественные показатели – в виде абсолютных и относительных (выраженных в процентах) значений.

На вторые сутки после операции всем пациентам проводилось УЗИ органов брюшной полости для исключения возможных скоплений жидкости в брюшной полости и удаление дренажей, а также рентгеноскопия пищевода с сульфатом бария для проверки проходимости в кардиоэзофагеальной области и оценки рефлюкс-эзофагита.

Таблица 4

Критерии оценки результатов оперативного лечения ахалазии кардии

Предоперационные	
Анкетные данные	пол, возраст и ИМТ.
Анестезиологический риск	ASA
Клиническая выраженность симптомов АК	шкала Eckardt (Eckardt Score)
Стадии АК	классификация Б.В. Петровского (результаты рентгеноскопии и эндоскопии)
Интраоперационные	
Продолжительность операции	время от первого разреза до наложения последнего кожного шва
Величина кровопотери	объем эвакуированной крови
Интраоперационные осложнения	ранние (классификация Clavien-Dindo) и поздние послеоперационные осложнения
Послеоперационные	
Количество п/о койко-дней	в сутках
Клиническая выраженность симптомов АК	шкала Eckardt (Eckardt Score)
Послеоперационные проявления рефлюкс эзофагита	шкала GERD-HRQL (Gastroesophageal Reflux Disease - Health Related Quality of Life Questionnaire, гастроэзофагеальная рефлюксная болезнь – анкета качества жизни)

Результаты исследования и их обсуждение

Было выполнено 38 операций по методике Геллера, включающей расширенную внеслизистую эзофагокардиомиотомию и эзофагокардиогастропластику, предложенную нами. У одного из пациентов, имевшего сопутствующее заболевание желчного пузыря, одновременно с операцией Геллера была проведена холецистэктомия также лапароскопическим путем. Во время двух вмешательств возникли осложнения: в ходе этапа эзофагокардиомиотомии отмечалась перфорация слизистой пищевода. Эти дефекты были диагностированы и устранены путем ушивание слизистой оболочки и перитонизацией передней стенкой желудка. У этих пациентов в дальнейшем не наблюдалось никаких осложнений. Причиной перфораций оказался выраженный рубцовый процесс, сформировавшийся после ранее выполненных баллонных пневмодилатаций пищевода (БПД). Осложнений со стороны других органов не отмечено. Лечение в послеоперационном периоде во всех случаях проводился в соответствии с установленными протоколами, болевой синдром был минимален, что характерно для лапароскпических операций связанный с минимальными разрезами для установки портов от 5 до 10мм. Минимальный болевой синдром купируется нестероидными противовоспалительными средствами и не требует назначения наркотических средств. В связи отсутствием болевого синдрома пациенты начинают ходить вечером в день операции, принимают жидкую пищу, отмечается раннее восстановление пациента и возвращение к обычной жизни, отличный косметический эффект. У пациентов с перфорацией слизистой оболочки пищевода, возникшей во время операции, НГ извлекали на третьи сутки после вмешательства, при восстановлении перистальтики кишечника и переходе на энтеральное питание. Рентгенологическое исследование подтвердило проходимость пищевода и положительные изменения по сравнению с периодом до операции. Пациентов активизировали в день операции, дренажи из брюшной полости удаляли на второй день после УЗИ, а выписка из клиники, с улучшением состояния, осуществлялась на 3-4 сутки после операции. Основные результаты хирургического лечения представлены в табл. 5.

Таблица 5

Интраоперационные и ранние послеоперационные результаты оперативного лечения ахалазии кардии

Показатели	Значение
Интраоперационные осложнения	
Перфорация слизистой оболочки пищевода, n (%)	2 (5,2%)
Интраоперационные результаты	
Средняя продолжительность операции, мин. (M±σ)	107,6±2,1
Средняя кровопотеря, мл.	20,0 (от 10 до 40 мл)
Пребывание в стационаре, сут. (M±σ)	3,4±1,1
Ранние послеоперационные осложнения	
Grade I-II	-
Grade III-IV	-
Grade V	-

Проведены наблюдения за отдаленными результатами лечения в сроки от 6 месяцев до 5 лет у 27 (71%) пациентов. Всем пациентам были выполнены эндоскопическое и рентгеноконтрастное исследования, которые показали свободное прохождение эндоскопа через НПС в желудок, отсутствие признаков рефлюкс-эзофагита, отсутствие скопления контрастного вещества в пищеводе, сужение ранее расширенной области над сфинктером пищевода и отсутствие рефлюкса содержимого желудка в пищевод, а также восстановление перистальтики пищевода. Полученные результаты были охарактеризованы как хорошие. Пациенты отмечали об удовлетворительном самочувствии, не отмечали дисфагию, исчезли боли в груди, отрыжка, горечь во рту и изжога. Также отмечалось восстановление массы тела и общее улучшение самочувствия. Средний балл по шкале Eckardt представлен в таблице 4, а средний балл по шкале GERD-HRQL в послеоперационном периоде составил 1,7±1,2, что указывает на формирование эффективного антирефлюксного барьера (табл. 6).

Таблица 6

Клиническая выраженность симптомов АК до и после операции

До операции	Перед выпиской	Через ≥6 мес
9,1±2,0	1,7±0,2	1,3±0,2

На основе современных данных, наиболее результативным хирургическим методом лечения АК является операция Геллера, которая превосходит эндоскопические методы, такие как баллонная пневмодилатация (БПД) и пероральная эндоскопическая миотомия (ПОЭМ). Современные видеолапароскопические технологии, применяемые в лечении АК, способствуют снижению числа осложнений и летальности.

Расширенная внеслизистая эзофагокардиомиотомия по Геллеру позволяет, по нашему мнению, устранить основную причину АК, препятствует образованию рубца между краями пересеченных мышц уменьшая риск развития рецидива. Эзофагокардиогастропластика в модификации нашей клиники способствует перитонизации при возможных перфорациях слизистой оболочки пищевода на этапе произведения миотомии, тем самым предотвращая развитие перитонита и медиастенита.

Расширенная внеслизистая эзофагокардиомиотомия по Геллеру, по нашему мнению, эффективно устраняет основную причину АК, предотвращая образование рубцов между краями пересеченных мышц и снижая риск рецидива. Модифицированная в нашей клинике эзофагокардиогастропластика способствует перитонизации в случае возможных перфораций слизистой оболочки пищевода на этапе выполнения миотомии, что помогает предотвратить

развитие перитонита и медиастенита. Сохраняет антирефлюксные свойства, что играет важную роль в отдаленные сроки, предотвращая возникновение рефлюкс-эзофагита, развитие пищевода Барретта (ПБ), а также необходимость постоянного приема ингибиторов протонной помпы (ИПП) и регулярного проведения эндоскопических и рентгенологических исследований.

Заключение:

Положительные результаты клинических наблюдений и улучшение состояния пациентов, подтвержденные с помощью шкал Eckardt и GERD-HRQL, характеризует целесообразность выбранного метода видеолапароскопического лечения АК. В случае перфорации слизистой оболочки пищевода возможно ушивание перфорации лапароскопическим методом, что позволяет предотвратить серьезные осложнения и летальные исходы без перехода на открытый травматичные доступы.

Антирефлюксный этап способствует предотвращению рефлюкс-эзофагита и прогрессирования ПБ, что невозможно достичь при проведении БПД и ПОЭМ. Кроме того, он исключает необходимость в пожизненном применении ИПП и регулярных эндоскопических и рентгенологических обследованиях.

Литература:

1. Vackova Z, Niebisch S, Triantafyllou T, et al. First genotype-phenotype study reveals HLA-DQbeta1 insertion heterogeneity in high-resolution manometry achalasia subtypes. United European Gastroenterol J 2019. №7. -С. 45-51. https://doi.org/10.1177/2050640618804717.
2. Achalasia: Diagnosis, Management and Surveillance. Pomenti S, Blackett JW, Jodorkovsky D. Gastroenterol Clin North Am. 2021 Dec;50(4):721-736. DOI: 10.1038/s41572-022-00356-8.
3. Reconstruction of the human lower esophageal sphincter based on ultra-mill imaging for biomechanical analysis. Xu J, Wijenayaka S, Avci R, Cheng LK, Du P. Front Physiol. 2023 Jul 20;14:1128903. doi: 10.3389/fphys.2023.1128903. eCollection 2023.
4. Годжелло Э.А., Хрусталева М.В., Шатверян Д.Г., Булганина Н.А. Диагностика и лечение ахалазии кардии - обзор зарубежной литературы. *Экспериментальная и клиническая гастроэнтерология*. 2020. №174. -С. 21-35. https://doi.org/10.31146/1682-8658-ecg-177-5-21-35.
5. Галлямов Э.А., Шестаков А.Л., Ерин С.А., Гололобов Г.Ю., Чичерина М.А., Бурмистров А.И., Юркулиев Н.А. Результаты лапароскопического лечения ахалазии кардии // Клиническая и экспериментальная хирургия. Журнал имени академика Б.В. Петровского. 2022. Т. 10. № 1. - С. 26–33. DOI: https://doi.org/10.33029/2308-1198-2022-10-1-26-33.
6. Factors associated with achalasia treatment outcomes: Systematic review and meta-analysis / R. A. B. Oude Nijhuis, L. I. Prins, N. Mostafavi [et al.] // Clin. Gastroenterol. Hepatol. - 2020. - № 18. - P. 1442–1453. DOI: 10.1016/j.cgh.2019.10.008.
7. Осмоналиев Б.К., Конурбаева Ж.Т., Ниязов К.А., Ырысматова З.А., Сен-сей-юй Сабит. Модифицированный эндовидеохирургический метод лечения ахалазии кардии. Евразийский журнал здравоохранения. 2024;2:97-106. https://doi.org/10.54890/1694-8882-2024-2-97

УДК: 616.36-002.36-003.8
DOI: 10.70948/1694-8459-2025-1(9)-86-88

РОЛЬ ЛАПАРОСКОПИИ В ДИФФЕРЕНЦИАЛЬНОЙ ДИАГНОСТИКЕ АСЦИТИЧЕСКОГО СИНДРОМА

Султангазиев Р. А., Абиров К. Е., Тогочуев А. А., Эркинбаев Ж. С., Расулов А. Р.

Международный университет Кыргызстана, Университетская клиника «Аманат госпиталь», г. Бишкек

Аннотация: *Статья посвящена оценке эффективности лапароскопического метода в дифференциальной диагностике асцитического синдрома, особенно в случаях неясной этиологии и при недостаточной информативности стандартных методов обследования.*

На основании ретроспективного анализа 49 клинических случаев, проведённого в учреждениях Кыргызской Республики, показано, что лапароскопия позволяет визуально оценить органы брюшной полости, выявить туберкулёзные, цирротические и онкологические изменения, а также провести прицельную биопсию. Лапароскопическая диагностика значительно повышает точность постановки диагноза, способствует адекватному выбору терапевтической тактики и снижает риск диагностических ошибок.

Ключевые слова: *асцит, лапароскопия, цирроз печени, туберкулёз брюшины, канцероматоз, дифференциальная диагностика асцитов.*

ЛАПАРОСКОПИЯНЫН ИЧКЕ СУУ ТОЛГОНДОГУ АРКЫЛ СЕБЕБИН АНЫКТООДОГУ ОРДУ

Султангазиев Р. А., Абиров К. Е., Тогочуев А. А., Эркинбаев Ж. С., Расулов А. Р.

Кыргызстан эл аралык университети, «Аманат госпиталь» Университеттик клиникасы, Бишкек ш.

Аннотация: *Макала асциттик синдромдун дифференциалдык диагностикасынын лапароскопиялык методдун эффективдүүлүгүн баалоого арналган, өзгөчө этиологиясы түшүнүксүз жана стандарттык изилдөө ыкмаларынын маалыматтык мазмуну жетишсиз болгон учурларда.*

Кыргыз Республикасынын мекемелеринде жүргүзүлгөн 49 клиникалык учурга ретроспективдүү талдоо жүргүзүүнүн негизинде лапароскопия ичтин органдарын визуалдык баалоого, кургак учук, цирроздук жана онкологиялык өзгөрүүлөрдү аныктоого, ошондой эле максаттуу биопсияны жүргүзүүгө мүмкүндүк берери көрсөтүлгөн. Натыйжалар лапароскопиялык диагностика диагностиканын тактыгын олуттуу жакшыртат, терапиялык тактиканы адекваттуу тандоону жеңилдетет жана диагностикалык каталардын кооптулуугун азайтат.

Негизги сөздөр: *асцит, лапароскопия, боор циррозу, перитонеалдык кургак учук, карциноматоз, асциттик дифференциалдык диагностика.*

THE ROLE OF LAPAROSCOPY IN THE DIFFERENTIAL DIAGNOSIS OF ASCITIC SYNDROME

Sultangaziev R.A., Abirov K. E., Togochuev A.A., Erkinbaev G.S., Rasulov A.R.

International university of Kyrgyzstan, University clinic «Amanat Hospital», Bishkek

Abstract: *The article is devoted to assessing the effectiveness of the laparoscopic method in the differential diagnosis of ascitic syndrome, especially in cases of unclear etiology and insufficient information content of standard examination methods.*

Based on a retrospective analysis of 49 clinical cases conducted in institutions of the Kyrgyz Republic, it is shown that laparoscopy allows visually assessing the abdominal organs, identifying tuberculous, cirrhotic and oncological changes, as well as performing a targeted biopsy. The results confirm that laparoscopic diagnostics significantly increases the accuracy of diagnosis, contributes to an adequate choice of therapeutic tactics and reduces the risk of diagnostic errors.

Key words: *ascites, laparoscopy, liver cirrhosis, peritoneal tuberculosis, carcinomatosis, differential diagnosis of ascities.*

Введение

В связи с неуклонным ростом числа пациентов с диффузными поражениями печени, в структуре заболеваемости наблюдается увеличение доли патологий, сопровождающихся портальной гипертензией, асцитическим синдромом, желтухой, а также ростом фтизиатрической и онкологической патологии. Это ставит перед врачами всех уровней здравоохранения сложные задачи по диагностике и дифференциальной диагностике подобных состояний [1-4]. Проведение обоснованной патогенетической терапии у пациентов с асцитическим синдромом неясной этиологии невозможно без верификации его причины. В повседневной клинической практике диагностировать асцитический синдром затруднительно, особенно учитывая множественность возможных причин [3,5,6]. Данная сложность обусловлена, в том числе, ограниченной информативностью стандартных лабораторных и инструментальных исследований (печеночные тесты, АСТ, АЛТ, щелочная фосфатаза, белковые фракции, коагулограмма, почечные тесты, маркеры вирусных гепатитов), которые нередко остаются в пределах нормы и не позволяют точно установить нозологическую форму [7,8].

Цель исследования: оценить эффективность лапароскопической диагностики в дифференциальной диагностике асцитического синдрома и оптимизация дифференциальной диагностики асцитического синдрома.

Материалы и методы исследования

Представлен 49 случаев дифференциальной диагностики асцитического синдрома, которые были выполнены за период с 2012 по сегодняшний день в отделении общей хирургии КБУДП КР (Клиническая больница управления делами Президента КР) и в университетской клинике МУК “Аманат госпиталь” (табл.1).

Таблица 1

Распределение больных по полу и возрасту

Пол	Возраст больных, лет						
	До 20	21-30	31-40	41-50	51-60	61-70	Итого
Мужчины	2	2	4	6	10	4	28
Женщины	3	2	3	5	6	2	21
Всего	5	4	7	11	16	6	49

При обследовании всех пациентов были применены стандартные методы исследования, такие как общий анализ крови с подсчетом тромбоцитов, общий анализ мочи, печеночные тесты, АСТ, АЛТ, щелочная фосфатаза, общий белок с белковыми фракциями, свертывающая система крови, почечные тесты, маркеры вирусного гепатита. За последние годы с развитием лабораторной диагностики стали определять онкологические маркеры: альфа-фетопротеин в сыворотке акрови (АФП), СА 19-9 (желудок), СА 125 Ag (яичник, печень, поджелудочная железа), раковый эмбриональный антиген (РЭА). Также проводятся УЗИ брюшной полости,

УЗДГ сосудов портальной системы с определением объема и скорости кровотока, ЭГДС, рентгенография грудной клетки, ЭКГ. Для определения стадии фиброза печени по классификации METAVIR, применяется фибросканирование печени (эластометрия). Все предложенные методы исследования не дают исчерпывающие ответы на вопросы.

Результаты исследования. Основными жалобами пациентов были: ощущение распирания и тупые боли в животе, желтуха (6 случаев), субфебрилитет (13 случаев). Лабораторные показатели, включая СОЭ, тромбоциты, печеночные ферменты, общий белок и коагулограмму, были неспецифичными; маркеры вирусных гепатитов отрицательны. У всех пациентов по данным УЗИ выявлена асцитическая жидкость, диаметр портальной вены — 10–12 мм (в пределах нормы), признаки гепато- и спленомегалии отсутствовали у части больных. Варикоз вен пищевода и желудка не выявлен.

У ряда пациентов лапароскопия позволила выявить цирротические изменения печени, подтвержденные гистологически (включая пациентов, направленных из гематологических и кардиохирургических учреждений). У восьми больных, направленных из Национального центра фтизиатрии, по результатам лапароскопии и последующей гистологии диагностировано туберкулезное поражение брюшины, сопровождавшееся выраженным спаечным процессом. У десяти пациентов выявлены цирротические изменения печени, у троих — внепеченочная форма портальной гипертензии.

В отдельных случаях диагноз уточнялся после лапаротомии (в т.ч. при проколе кишечной стенки), при этом клиническая ситуация оставалась сложной и требовала дифференциального подхода. У ряда пациентов диагностированы канцероматоз, киста придатков, асцит-перитонит при панкреатите и аденокарцинома поджелудочной железы. У большинства пациентов диагнозы были подтверждены морфологически.

Таким образом, лапароскопическая диагностика дает возможность дифференцировать этиопатогенез асцитического синдрома и определить четкий алгоритм дальнейшего лечения.

Литература:

1. Виллерт А.Б., Коломиец Л.А., Юнусова Н.В., Иванова А.А. Асцит как предмет исследований при раке яичников. Сибирский онкологический журнал. 2019. №18. – С. 116–123. – doi: 10.21294/1814-4861-2019-18-1-116-123.

2. Гаврюшов В.В. Специальные методы исследования в диагностике некоторых заболеваний печени и синдрома портальной гипертензии: дис д-ра мед. наук./ В.В. Гаврюшов. М., 1969. -С. 285.

3. Т.А.Баева, Д.Н.Андреев, Е.М.Миронова, Д.Т.Дичева - Асцит: дифференциальная диагностика и лечение // Справочник поликлинического врача 2016. №2.

4. В.Т. Ивашкин, М.В. Маевская, Ч.С. Павлов, Е.А. Федосьина. Клинические рекомендации Российского общества по изучению печени и Российской гастроэнтерологической ассоциации по лечению осложнений цирроза печени // Рос журн гастроэнтерол гепатол колопроктол. 2016. Т. 4. № 26.

5. J.T.Tamsma, H.J. Keizer, A. E. Meinders. Pathogenesis of malignant ascites: Starling's law of capillary hemodynamics revisited. - Annals of Oncology . 2001. №2. -С.1353-1357.

6. Rony A Adam, Yehuda G Adam. - Malignant ascites: past, present, and future. - № 198, ISSUE 6, - P. 999-1011, JUNE 01, 2004. DOI:https://doi.org/10.1016/j.jamcollsurg.2004.01.035

7. Michelle Meier, Frank V. Mortensen, Hans Henrik Torp Madsen. - Malignant ascites in patients with terminal cancer is effectively treated with permanent peritoneal catheter. - Acta Radiologica № 4. -С.1–7. DOI: 10.1177/2058460115579934.

8. R.C. Oey, H.R. van Buuren, R.A. de Man. - The diagnostic work-up in patients with ascites: current guidelines and future prospects. 2016, №74, -С. 8.

УДК 616.314 – 07.
DOI: 10.70948/1694-8459-2025-1(9)-89-93

КОМПЛЕКСНОЕ ЛЕЧЕНИЕ РЕТИНИРОВАННЫХ ЗУБОВ У ДЕТЕЙ

Таалайбеков Н. Т., Ешиев Д. А. Мурзаибраимов А. К., Ешиев А. М.

Ошский государственный университет, г. Ош

Аннотация: *Рассматривается лечение ретинированных зубов у детей. В ходе клинико-рентгенологического исследования было выявлено 25 пациентов с глубоко расположенными ретинированными зубами. Хирургическое обнажение ретинированных зубов 21 и 23 не только способствует восстановлению их нормального положения и функции, но и значительно улучшает качество жизни пациента, предотвращая возможные осложнения и обеспечивая здоровье полости рта. Данный метод лечения продемонстрировал свою эффективность, что подтверждает его успешное применение в ортодонтической практике.*

Ключевые слова: *ретинированные зубы у детей, хирургическое обнажение, клинико-рентгенологическое исследование, ортодонтическая практика, здоровье полости рта, смещение зубов, эффективность лечения.*

БАЛДАРДЫН ЧЫКПАЙ КАЛГАН ТИШИН КОМПЛЕКСТТИК ДАРЫЛОО

Таалайбеков Н. Т. Ешиев Д. А. Мурзаибраимов А. К., Ешиев А. М.

Ош мамлекеттик университети, Ош ш.

Аннотация: *Макалада балдардын тиштерин дарылоо талкууланат. Изилдөөнүн максаты терең жайгашкан сокку тиштерин же алардын жаак катарындагы жылышын (айлануусун) дарылоодо комплекстүү ыкманы колдонуу мүмкүнчүлүктөрүн изилдөө болгон. Клиникалык жана радиологиялык изилдөөнүн жүрүшүндө тиштери терең жайгашкан 25 бейтап аныкталган. Тиштердин 21 жана 23 хирургиялык экспозициясы алардын нормалдуу абалын жана функциясын калыбына келтирүүгө гана жардам бербестен, пациенттин жашоо сапатын бир топ жакшыртат, мүмкүн болгон кыйынчылыктардын алдын алат жана оозеки ден соолугун камсыздайт. Бул дарылоо ыкмасы өзүнүн натыйжалуулугун көрсөттү, бул анын ортодонтиялык практикада ийгиликтүү колдонулушун тастыктайт.*

Негизги сөздөр*: балдардын толук чыга элек тиштери, комплекстүү дарылоо ыкмасы, хирургиялык экспозиция, клиникалык жана радиологиялык текшерүү, ортодонтиялык практика, ооздун ден соолугу, тиштин жылышуусу, дарылоонун эффективдүүлүгү.*

COMPREHENSIVE TREATMENT OF RETAINED TEETH IN CHILDREN

Taalaibekov N.T. Eshiev D.A. Murzaibraimov A.K., Eshiev A.M.

Osh State University, Osh city.

Annotation: *This article discusses the treatment of impacted teeth in children. The purpose of the study was to study the possibilities of using an integrated approach to treatment for deeply positioned impacted teeth or their displacement (rotation) in the jaw row. During the clinical and radiological study, 25 patients with deeply located impacted teeth were identified. Surgical exposure of impacted teeth 21 and 23 not only helps restore their normal position and function, but also significantly improves the patient's quality of life, preventing possible*

complications and ensuring oral health. This treatment method has demonstrated its effectiveness, which confirms its successful use in orthodontic practice.

***Key words**: impacted teeth in children, surgical exposure, clinical and radiological examination, orthodontic practice, oral health, tooth displacement, treatment effectiveness.*

Введение

Ретенция отдельных зубов представляет собой фактор, способствующий нарушению формирования зубных рядов и их смыкания. Согласно данным отечественной и зарубежной литературы, обращаемость пациентов с данной патологией за ортодонтической помощью варьирует от 3% до 154,3%. Причинами ретенции зубов у детей являются как местные, так и общие факторы. Местные факторы, такие как наличие сверхкомплектных зубов, травмы и недостаток пространства в зубном ряду, могут приводить к задержке прорезывания отдельных зубов [1, 2]. В то же время общие факторы, включая эндокринные нарушения, способствуют задержке прорезывания нескольких зубов. Задержка прорезывания может завершиться самостоятельным прорезыванием при устранении первопричины. В случае, если прорезывание зуба не происходит, возникает стойкая ретенция постоянных зубов [3, 4]. Для данной стадии патологии прорезывания характерны следующие особенности: завершенное развитие и минерализация корней ретинированных зубов, направление которых не всегда совпадает с направлением прорезывания в зубном ряду. Вокруг коронки зуба наблюдается довольно широкая щель с полнокровной гипертрофированной оболочкой, а периодонтальная щель выражена достаточно четко [5, 6, 7, 8].

При отсутствии коррекции ретенции зуба наблюдается прогрессирующее уменьшение периодонтальной щели, что приводит к его инкапсуляции в костной ткани. Это, в свою очередь, значительно снижает способность зуба к прорезыванию. В дальнейшем часто фиксируются случаи резорбции ретинированных зубов, что может сопровождаться болевыми ощущениями невралгического характера. На начальной стадии развития ретенции достаточно устранить причинный фактор для обеспечения самостоятельного прорезывания зубов. Однако при прогрессировании стойкой ретенции устранение только причинного фактора становится недостаточным; необходимо обеспечить правильное направление прорезывания ретинированного зуба в зубной ряд, а также стимулировать процесс его самостоятельного прорезывания или применять методы вытяжения [9, 10]. Исследование направлено на выявление эффективных подходов к лечению ретенированных зубов, что может способствовать улучшению клинических исходов и качеству жизни пациентов.

Цель исследования: изучить возможности применения комплексного метода лечения при глубоком расположении ретинированных зубов или при их смещении в челюстном ряду.

Материалы и методы исследования

В ходе клинико-рентгенологического исследования было выявлено 25 пациентов с глубоко расположенными ретинированными зубами. Чаще всего в состоянии ретенции находились резцы. Все пациенты были разделены на две группы. В первую группу вошли 15 детей с задержкой прорезывания постоянных зубов, во вторую — 10 детей с непрорезавшимися сверхкомплектными зубами. Пациенты первой группы были дополнительно подразделены на две подгруппы: в одну из них вошли 6 пациентов со стойкой ретенцией, у которых прорезывание зубов было задержано из-за наличия препятствий для дальнейшего их продвижения, в другую — 9 пациентов с ретинированными зубами, проявляющими тенденцию к прорезыванию. Признаками активного прорезывания зубов служили увеличение изменения положения соседних зубов, а также ощущение покалывания или легкого зуда в области альвеолярного отростка, соответствующей задержавшемуся зубу. Для извлечения ретенированных зубов применялся аппаратно-хирургический метод. В ходе операции проводилось визуальное обследование состояния зубного мешочка ретенированных зубов. На предоперационном этапе изготавливалась ортодонтическая

аппаратура. Устройство для вытяжения ретинированного зуба представляло собой пластинчатый базис с вестибулярной дугой, изогнутой в области ретенированных зубов в направлении антагонистов. Операция выполнялась под местным обезболиванием, при этом с вестибулярной стороны осуществлялось обнажение коронки ретинированного зуба. Для данного метода вытяжения достаточно было обнажить режущий край и часть вестибулярной поверхности зуба. Над коронкой обнаженного зуба удалялась часть слизистой оболочки, создавая «окно», в которое в течение недели вводился йодоформный тампон. На 7-10 сутки после операции фиксировался ортодонтический аппарат, а кнопу на обнаженную коронку зуба прикреплялся с использованием композитного материала. Резиновая или ниточная лигатура накладывалась через 2 часа или позднее после фиксации ортодонтических элементов к перемещаемому зубу. Смена лигатур проводилась раз в две недели в зависимости от положения зуба. По завершении ортодонтического лечения композитный материал удалялся с помощью аппарата Коппа, а поверхность зуба покрывалась лаком, входящим в комплект «tetric N-Ceram».

Результаты исследования и их обсуждения

Наблюдение показали, что одно хирургическое обнажение ретинированного зуба без ортодонтического натяжения после окончания формирования корня не создает условий для самостоятельного перемещения зуба в зубной ряд. Сравнительная характеристика композитных материалов «I-light» и «tetric N-Ceram», применяемых для фиксации ортодонтических элементов, показал преимущество последнего. При применениях «I-light» не удалось достигнуть надежной фиксации на весь период лечения, при приложении силы «I-light» отслаивался в сроки от 2-3часов до суток. В дальнейшую работу мы использовали только композитный материал «tetric N-Ceram», примение которого позволило осуществить надежную фиксацию ортодонтического крючка на весь период лечения от 2 до 12 месяцев у 19 больных. Повторное прикрепление крючка в процессе лечение 6 больных фиксированных композитный материалом «I-light».

Следовательно, надежная фиксация ортодонтической кнопки была достигнута с использованием композиционного материала «Tetric N-Ceram». В дальнейшем в нашей практике мы применяли исключительно этот материал.

Проводим клинический пример: Пациентка Н. 12 лет. Жалобы: на адентию 21, 22, 23 зубов (рис.1) На панорамной рентгенограмме имеется ретенированные 21 и 23 зубы, 22 зуб первичная адентия (рис.2). План лечения: Хирургическое открытие 21 и 23 зуба с наклеиванием кнопок для вытягивания и выравнивания в зубной ряд с помощью брекет системы. Операция выполнялась под местным обезболиванием, при этом с вестибулярной стороны осуществлялось обнажение коронки ретинированного зуба (рис. 3).

Рис. 1 Интрооральный снимок (отсутсвует 21, 22, 23 зубы).

Рис. 2 Рентгенограмма (ретенированные 21, 23 зубы и первичная адентия 22 зуба).

После обнажение зубов устанавливаются специальные кнопки на вестибулярную поверхности на 21 и 23 зубов. Эти кнопки играют важную роль в дальнейшем ортодонтическом лечении, так как они служат для соединения с брекет-системой. На следующем этапе кнопки

соединяются с брекетами, что позволяет осуществлять ортодонтическое движение зубов в нужном направлении. Это соединение является важным для достижения желаемого результата и восстановления нормального прикуса. После завершения операции пациенту предоставляются рекомендации по уходу за полостью рта и контролю за состоянием после операции. Регулярные визиты к ортодонту необходимы для мониторинга процесса лечения и обеспечения его эффективности. Хирургическое открытие ретинированных 21 и 23 зубов и постояные наблюдение в течение 3-х месяцев удалось восстановит зубной ряд (рис. 3 – 6).

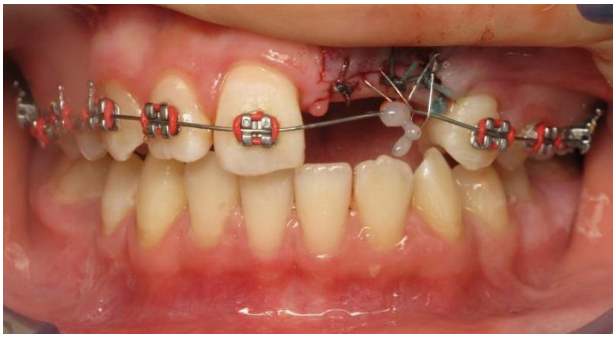

Рис. 3. Хирургическое открытие ретенированных 21 и 23 зубов.

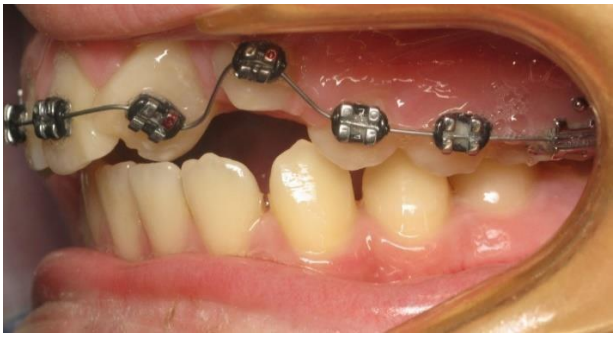

Рис. 4. Установление кнопок (21 и 23 зубы) и соединение к брекет системе.

Рис. 5. Процесс коррекции ретинированных зубов с окклюзионной поверхности.

Рис. 6. Коррекции на стадии завершения.

Таким образом, хирургическое обнажение ретинированных зубов 21 и 23 не только способствует восстановлению их нормального положения и функции, но и значительно улучшает качество жизни пациента, позволяя избежать дальнейших осложнений и обеспечивая здоровье полости рта. Данный метод лечения дает желаемый результат, что подтверждает его эффективность в ортодонтической практике.

Литература:

1. Алексеев, И. В., Петрова, Н. С. Ретинированные зубы у детей: клинические аспекты и методы лечения // Журнал детской стоматологии, 2020. -12(3). – С. 45-50.
2. Смирнова, Е. А., Иванов, А. П. Комплексный подход к лечению ретинированных зубов у детей // Стоматологическая практика, 2019. -15(2). – С. 78-83.
3. Кузнецова, Т. В. Хирургическое обнажение ретинированных зубов: показания и результаты // Актуальные вопросы стоматологии, 2021. -8(1). – С. 22-27.
4. Федоров, С. Н., Лебедева, О. В. Клинико-рентгенологическое исследование ретинированных зубов у детей // Стоматология и здоровье, 2018. -10(4). – С. 34-39.
5. Григорьева, М. А. Эффективность лечения ретинированных зубов у детей: анализ клинических случаев // Журнал ортодонтии, 2022. -14(2). – С. 56-61.

6. Сидорова, Л. И. Влияние ретинированных зубов на качество жизни детей // Педиатрическая стоматология, 2020. -9(3). – С. 15-20.

7. Михайлов, Д. А., Коваленко, И. В. Ортодонтические аспекты лечения ретинированных зубов // Современные технологии в стоматологии, 2019. -11(1). – С. 40-45.

8. Романов, А. В. Профилактика осложнений при лечении ретинированных зубов у детей.
//Стоматологическая наука, 2021. -7(2). – С. 29-33.

9. Петрова, А. С. Ретинированные зубы: диагностика и лечение в детской практике // Журнал детской стоматологии и ортодонтии, 2023. -16(1). – С. 10-15.

Ковалев, Е. Н. Оценка эффективности хирургического обнажения ретинированных зубов у детей // Клиническая стоматология, 2022