**УДК: 616.348-002.44-06-08-039.71**
**DOI: 10.70948/1694-8459-2025-1(9)-94-97**

# КЛИНИЧЕСКИЙ СЛУЧАЙ НАБЛЮДЕНИЯ И ЛЕЧЕНИЯ ПАЦИЕНТА С ОСТРЫМ ТЯЖЕЛЫМ ЯЗВЕННЫМ КОЛИТОМ

**Жакишова Э.А., Атабекова М.А.**

**Национальный Госпиталь МЗ КР, г. Бишкек**

***Аннотация:*** *В статье представлен клинический случай тяжелого язвенного колита непрерывного течения стероидзависимой формы у пациента 30 лет. Проведена комплексная диагностика и успешно реализована биологическая терапия. Рассмотрены особенности клинического течения, диагностики и современные подходы к лечению язвенного колита.*

***Ключевые слова:*** *язвенный колит, биологическая терапия, инфликсимаб, колоноскопия, стероидзависимость, эндоскопия, клинический случай, ремиссия.*

# ООР ФОРМАДАГЫ ЖАРАЛУУ КОЛИТИ БАР БЕЙТАПТЫ БАЙКОО ЖАНА ДАРЫЛОО БОЮНЧА КЛИНИКАЛЫК УЧУР

**Жакишова Э.А., Атабекова М.А.**

**Кыргыз Республикасынын ССМ Улуттук госпиталы, Бишкек ш.**

***Аннотация:*** *Макалада 30 жаштагы оорулуда кездешкен үзгүлтүксүз жүргөн, кортикостероиддорго көз каранды оор формалуу жаралуу колиттин клиникалык учуру келтирилген. Комплекстүү диагностикалык изилдөөлөр жүргүзүлүп, биологиялык терапия ийгиликтүү колдонулган. Жаралуу колиттин клиникалык жүрүшүнүн өзгөчөлүктөрү, диагностикалоо жана дарылоонун заманбап ыкмалары каралган.*

***Негизги сөздөр:*** *жаралуу колит, биологиялык терапия, инфликсимаб, колоноскопия, оорутушу, стероид көз карандылык, ичеги, эндоскопия, клиникалык учур, ремиссия.*

# CLINICAL CASE OF OBSERVATION AND TREATMENT OF A PATIENT WITH SEVERE ULCERATIVE COLITIS

**Zhakishova E.A., Atabekova M.A.**

**National Hospital under the Ministry of Health of the Kyrgyz Republic, Bishkek**

***Abstract:*** *This article presents a clinical case of severe ulcerative colitis with a continuous course and steroid-dependent form in a 30-year-old patient. A comprehensive diagnostic work-up was performed, followed by successful implementation of biological therapy. The clinical features, diagnostic process, and modern approaches to the treatment of ulcerative colitis are discussed.*

***Keywords*** *: ulcerative colitis, biological therapy, infliximab, colonoscopy, exacerbation, steroid dependence, intestine, endoscopy, clinical case, remission.*

**Введение**

Язвенный колит (ЯК) — хроническое воспалительное заболевание кишечника [ВЗК], характеризующееся воспалением толстой кишки, распространяющимся в различной степени от прямой кишки. Ведение пациента с ЯК требует участия многопрофильной команды специалистов. Примерно у четверти пациентов с диагнозом ЯК в течение жизни произойдет острое обострение, требующее госпитализации [1]. Эпизод острого тяжелого ЯК (ОТЯК) может быть опасным для жизни больного неотложным медицинским состоянием с общей смертностью 1% [2]. ОТЯК может привести к серьезным осложнениям, таким как токсический мегаколон и перфорация толстой кишки, а в случаях, когда лечение не поддается лечению, может потребоваться экстренная колэктомия [3]. До 20% пациентов, поступивших с ОТЯК, нуждаются в колэктомии при первой госпитализации, и этот риск увеличивается до 40% после двух госпитализаций [1,4]. Глобальные показатели госпитализации при ЯК снизились в результате применения передовых биологических методов лечения, оптимизации алгоритмов лечения и изменения моделей эпидемиологии ЯК [5].

**Цель исследования:** показать эффективность биологической терапии у пациента с острым тяжелым стероид зависимым язвенным колитом.

**Материал и методы исследования**

Наблюдение за пациентом 30 лет, проходившим лечение в гастроэнтерологическом отделении Национального Госпиталя МЗ КР. Проводились лабораторные, эндоскопические, гистологические, ультразвуковые и рентгенологические исследования. Лечение включало стандартную и биологическую терапию. Применён инфликсимаб в индукционной схеме.

С 2020 года у больного отмечался периодически жидкий стул, на что он не обращал особого внимание. Со слов пациента в феврале 2023 года впервые участился стул с примесью крови, позже был госпитализирован в стационар в хирургическое отделение, где предварительно установлен диагноз: Язвенный колит. Была начата терапия препаратами сульфасалазин в дозе 4 г/сутки и стероидотерапия преднизолон в дозе, на фоне чего состояние улучшилось, стул нормализовался, кровь в стуле отсутствовала. После чего сульфасалазин и преднизолон самостоятельно были отменены, в дальнейшем больной принимал салафальк в таблетках 2 г /сутки и свечах 1 г/сутки самостоятельно, при временном клиническом улучшении вновь препараты отменял самостоятельно. В последующем больной в сентябре 2024 поступил в отделение гастроэнтерологии после проведенной колоноскопии.

Данные колоноскопии: слизистая прямой кишки гиперемирована, неровная, просвет свободный. Множественные эрозивные, точечные, сливающиеся дефекты, контактно кровоточат. Сосудистый рисунок не прослеживается, сигмовидная кишка – слизистая гиперемирована, неровная, множественные эрозивно-язвенные дефекты d- 0,3-0,5 см, контактно кровоточат, перистальтика в норме, сосудистый рисунок не прослеживается. Ободочная кишка - слизистая умеренно гиперемирована, ровная. В нисходящем отделе множественные эрозивно–язвенные дефекты d - 0,3-0,5 см контактно кровоточат, местами сливаются, перистальтика в норме. Сосудистый рисунок не прослеживается. Заключение: язвенный колит. Эрозивный ректит. Эрозивно язвенный колит с преимущественным поражением левых отделов толстого кишечника. Биопсия: обильная воспалительная полиморфоклеточная инфильтрация (лимфоциты, плазматические клетки, примесь эозинофилов и единичных нейтрофилом), очаговые кровоизлияния, архитектоника желез не нарушена, количество желез снижено.

**Результаты исследования**

Учитывая тяжелое течение болезни проводилась лечения – гормонотерапия в виде микроклизм с преднизолоном системного действия начальной дозой 120 мг, с постепенным снижением дозы препарата, на фоне приема препаратов 5 АСК в дозе 4 г/сутки пероральный прием и 1 г /сутки в свечах. В динамике больной снижал дозу преднизолона с постепенной отменой, но при отмене препарата у больного вновь состояние ухудшалось в виде усиления

частоты стула до 20 раз в сутки с наличием крови, сопровождающееся интенсивным болевым синдромом в связи с чем больной повторно госпитализировался, где начиналась терапия с подьемом дозы преднизолона вновь до 120 мг/сутки, подключением имунносупрессивной терапии: азатиоприн в дозе 100 мг /сутки, рассматривался вопрос о подключении биологической терапии, но вначале несмотря на проведенную беседу больной и родственники воздержались, поэтому биотерапия не была назначена - дома больной продолжал терапию со снижением уже дозы стероидов, в динамике состояние больного вновь ухудшилось, нарастал болевой синдром, частота стула до 20 раз с примесью с наличием преимущественно крови в кале, в связи с чем больному после проведения консилиума, осмотра фтизиатра с исключением туберкулеза - больной начал получать ГИБП – ингибиторы фактора некроза опухоли альфа (ФНО-альфа) (инфликсимаб** *индукционный (инициирующий) курс с введением внутривенно в дозе 5 мг/кг* на 250 мл физ раствора. В динамике состояние больного улучшилось. На второй прецедуре введения препарата инфликсимаба у больного в динамике частота стула составляет 2 раза в сутки, утром более жидкой консистенции, вечером оформленный без патологических примесей, сохраняется малоинтенсивная боль внизу живота.

По сравнению с болезнью Крона, доказательств важности раннего усиления терапии при ЯК меньше. В то же время, опыт повторных вспышек симптомов может привести к физическому и психологическому вреду [7,8], как и повторное воздействие кортикостероидов [9]. Конечной целью лечения ЯК является поддержание качества жизни, связанного со здоровьем [QoL], и предотвращение инвалидности [10]. А так же учитывая наличие у больного предикторов агрессивного течения и ранннего риска колэктомии в виде: возраста установления диагноза ≤ 40 лет (ассоциирован с более тяжелым течением заболевания, коротким периодом ремиссий и более высоким риском колэктомии); возраст ≥ 65 лет на момент установления диагноза (ассоциирован с риском ранней колэктомии); распространенное поражение; высокая активность по данным эндоскопии (большие и/или глубокие язвы); ранняя потребность в системных ГКС (назначение в дебюте заболевания) или потребность хотя бы в одном курсе ГКС; тяжелое обострение по Truelove-Witts (количество критериев дополнительно к частоте стула с кровью >6 раз/сутки коррелирует с прогнозом: частотой колэктомии в исходе текущего обострения) [65]; сверхтяжелая атака ЯК с диареей более 10-15 раз в сутки, прогрессирующей анемией, и глубокими обширными язвами слизистой оболочки толстой кишки ассоциирована с высоким риском колэктомии в первые дни обострения -начало биологической терапии послужило важным фактором для достижения быстрого облегчение клинических симптомов, с возможностью добиться эндоскопического заживления, поскольку это связано с улучшением долгосрочных результатов. В соответствии со стратегией «Treat-to-target (T2T)», что означает «Лечение до достижения цели» при ЯК первоочередной целью терапии должно быть полное купирование клинических симптомов (отсутствие крови в стуле и нормализация стула), о которых сообщает сам пациент. Начало биологической терапии позволило избежать хирургического вмешательства и достичь клинической ремиссии, что соответствует современным стратегиям лечения («Treat-to-Target»), ориентированным на достижение как клинической, так и эндоскопической ремиссии.

Таким образом, при тяжелом течении язвенного колита своевременное начало биологической терапии позволяет достичь быстрой клинической и эндоскопической ремиссии. Ведение пациента по стратегии Treat-to-Target повышает вероятность избежать хирургического вмешательства. Комплексная диагностика и индивидуализированный подход — ключевые аспекты успешного лечения ЯК.

**Литература:**

1. Динесен Л.К., Уолш А.Дж., Протик М.Н. и др. Особенности и исходы острого тяжелого колита // Журнал «Колит при болезни Крона». 2010. Т.4. №4. -С. 431–437. DOI: 10.1016/j.crohns.2010.02.001.

2. Донг К., Мецгер М., Хольсбё Э., Пердука В., Карбоннель Ф. Систематический обзор с метаанализом: смертность при остром тяжелом язвенном колите // Aliment Pharmacol Ther. 2020. Т51. №1. -С. 8–33. DOI: 10.1111/apt.15592.
3. Молнар Т., Фаркас К., Ньяри Т. и др. Реакция на первую внутривенную стероидную терапию определяет последующий риск колэктомии у пациентов с язвенным колитом // J Gastrointestin Liver Dis. 2011. Т.4. №20. -С. 359–363. PMID: 22187700.
4. Аратари А., Папи С., Клементе В. и др. Частота колэктомии при остром тяжелом язвенном колите в эпоху инфликсимаба. Dig Liver Dis. 2008. Т.10. №40. – С. 821–826. DOI: 10.1016/j.dld.2008.03.014.
5. Цай Л., Нгуен Н.Х., Ма С. и др. Систематический обзор и метаанализ: риск госпитализации у пациентов с язвенным колитом и болезнью Крона в когортных исследованиях. Dig Dis Sci. 2022. Т. 6. № 67. -С. 2451–2461. DOI: 10.1007/s10620-021-07200-1.
6. Буйе М.Дж., Куан Дж., Виндзор Дж.У. и др. Глобальные тенденции госпитализации при болезни Крона и язвенном колите в XXI веке // Clin Gastroenterol Hepatol. 2023. Т.9. №21. – С. 2211–2221. DOI: 10.1016/j.cgh.2022.06.030.
7. Адамс А., Гупта В., Мохсен В. и др. Раннее лечение острого тяжелого язвенного колита в эпоху биологических препаратов. Gut. 2023. Т.3. №72. -С. 433–442. DOI: 10.1136/gutjnl-2022-327533.
8. Уильямс Дж.Г., Алам М.Ф., Альрубаи Л. и др. Инфликсимаб в сравнении с циклоспорином при стероидорезистентном остром тяжелом язвенном колите. Lancet Gastroenterol Hepatol. 2016. Т1. №1. -С. 15–24. DOI: 10.1016/S2468-1253(16)30003-6.
9. Нарула Н., Маршалл Дж.К., Коломбель Ж.Ф. и др. Систематический обзор и метаанализ: инфликсимаб или циклоспорин в качестве поддерживающей терапии при тяжелом язвенном колите. Am J Gastroenterol. 2016. Т.4. №111. -С. 477–491. DOI: 10.1038/ajg.2016.7.
10. Лэмб К.А., Кеннеди Н.А., Рейн Т. и др. Консенсусные рекомендации Британского общества гастроэнтерологов по лечению воспалительных заболеваний кишечника. Gut. 2019;68(Suppl 3):s1–s106. DOI: 10.1136/gutjnl-2019-318484.
11. Нарула Н., Файн М., Коломбель Ж.Ф. и др. Систематический обзор: последовательная поддерживающая терапия при тяжелом язвенном колите. Inflamm Bowel Dis. 2015. Т.7. №21. -С. 1683–1694. DOI: 10.1097/MIB.0000000000000350.
12. Кон А., Даперно М., Армуцци А. и др. Инфликсимаб при тяжелом язвенном колите. Aliment Pharmacol Ther. 2007. Т.5. №26. -С. 747–756. DOI: 10.1111/j.1365-2036.2007.03415.x.
13. Гибсон Д.Дж., Хитан З.С., Редмонд К.Е. и др. Ускоренный режим индукции инфликсимабом при остром тяжелом язвенном колите. Clin Gastroenterol Hepatol. 2015. Т.2. №13. -С. 330–335. DOI: 10.1016/j.cgh.2014.07.041.
14. Себастьян С., Майерс С., Надир С. и др. Систематический обзор: эффективность ускоренных режимов индукции инфликсимабом. Dig Dis Sci. 2019. Т.5. №64. – С. 1119–1128. DOI: 10.1007/s10620-018-5407-7.
15. ClinicalTrials.gov. Оптимизация индукционной терапии инфликсимабом при остром тяжелом язвенном колите (PREDICT UC). ID: NCT02770040.
16. ClinicalTrials.gov. TITRATE (индукция острого язвенного колита). ID: NCT03937609.
17. Си Д., Де Круз П. Практическое лечение острого тяжелого язвенного колита. Aliment Pharmacol Ther. 2016. Т.4. №43. – С. 482–513. DOI: 10.1111/apt.13491.

**УДК: 616.831-005.1**
**DOI: 10.70948/1694-8459-2025-1(9)-98-105**

# МНОЖЕСТВЕННАЯ КРАНИАЛЬНАЯ НЕВРОПАТИЯ С СИНДРОМОМ КАВЕРНОЗНОГО СИНУСА

**Мамытова Э. М.[1], Осмонбекова А. Т.[2], Мамытова Б.М.[2], Исраилова А.Т.[1], Жолдошев Э.К.[1]**

**[1]Кыргызская государственная медицинская академия им. И.К. Ахунбаева**
**[2]Национальный госпиталь МЗ КР**

***Аннотация:*** *Множественные краниальные невропатии (МКН) – заболевание, часто встречающееся в клинической практике, однако опубликованных исследований и описанные случаев, посвященных этому заболеванию, недостаточно, так как отсутствуют четкие клинические критерии.*

***Ключевые слова****: Множественная краниальная невропатия, аутоиммунная патология, черепно-мозговой нерв, клинический случай.*

# КАВЕРНОЗДУК СИНУС СИНДРОМУ МЕНЕН БИР НЕЧЕ БАШ СӨӨКТҮН НЕЙРОПАТИЯСЫ СҮРӨТТӨЛҮШҮ

**Мамытова Э. М.[1], Осмонбекова А. Т.[2], Мамытова Б. М.[2], Исраилова А.Т.[1], Жолдошев Э.К.[1]**

**[1]И. К. Ахунбаев атындагы Кыргыз мамлекеттик медициналык академиясы,**
**[2]Кыргыз Республикасынын ССМ Улуттук госпиталы**

***Аннотация:*** *Бир нече баш мээнин нейропатиясы (БМН) клиникалык практикада көп кездешүүчү оору, бирок ооруну караган жарыяланган изилдөөлөр жана сүрөттөлгөн учурлар жетишсиз, анткени так клиникалык критерийлер жок.*

***Негизги сөздөр:*** *Бир нече баш сөөктүн нейропатиясы, аутоиммундук патология, мээ нерви, клиникалык учур.*

# MULTIPLE CRANIAL NEUROPATHY WITH CAVERNOUS SINUS SYNDROME

**Mamytova E. M.[1], Oskonbayeva A. T.[2], Mamytova B. M.[2], Israilova A. T.[1], Zholdoshev E. K.[1]**

**[1]Kyrgyz State Medical Academy named after I.K. Akhunbayev,**
**[2]National Hospital under the Ministry of Health of the KR**

***Abstract:*** *Multiple cranial neuropathies (MCN) is a disease that is often found in clinical practice, but there are not enough published studies and described cases on this disease, as there are no clear clinical criteria.*

***Keywords:*** *Multiple cranial neuropathy, autoimmune pathology, cranial nerve, clinical case.*

## Введение

Множественные краниальные нейропатии (МКН) – часто встречающееся в клинической практике заболевание. Несмотря на отсутствие универсального определения, его можно определить, как дисфункцию двух или более черепных нервов (ЧМН) одновременно или последовательно [1]. Данные о распространенности и заболеваемости неизвестны, и большинство доказательств исходят из отчетов о случаях и серий случаев.

Оценка этих пациентов часто является сложной задачей из-за широкого спектра этиологий и возможности неблагоприятных неврологических исходов. Дисфункция ЧМН может возникнуть

в любом месте на пути от ствола мозга до их периферических ходов, включая подкожную клетчатку [2]. Различные патогенные механизмы могут вызывать дисфункцию, включая инфекционные, воспалительные, неопластические, сосудистые, токсические, травматические и костные заболевания [3]. Системный подход, основанный на тщательном клиническом обследовании и дополнительных исследованиях, является обязательным для выявления основной причины и для своевременно начатого лечения.

**Цель:** описание клинических особенностей множественный краниальный нейропатии, анатомической локализации и этиологии патологии.

**Результаты исследования**

Согласно этическим стандартам исследований, изложенным в Хельсинской декларации, личная информация субъектов исследования обрабатывалась в соответствии с принципами конфиденциальности и приватности.

Больной С., 60 лет поступил в отделении неврологии НГ МЗ КР с жалобами на опущение века слева, удвоение предметов при открытом глазе, отсутствие движений глаз слева, легкую перекошенность правой половины лица, боли в левой лобно-орбитальной области. Из анамнеза заболел остро 4 января 2025 года. В начале заболевания отмечал болезненность в левой лобной и орбитальной, после чего развилась симптоматика с вышеперечисленными глазодвигательными симптомами. До этого назад отмечал гриппозное состояние с герпетическими высыпаниями на губах, повышением темпрературы тела и катаральными явлениями с кашлем. В ноябре месяце также после гриппозного состояния отмечал болезненность в правой лобной области, после чего развилась перекошенность лица справа. Лечился стационарно в данном отделении, на фоне лечения отмечался частичный регресс пареза лицевых мышц справа в основном с положительной динамикой со стороны верхнего этажа, нижний этаж – асимметрия лица сохранялась. Тогда же было сделано МРТ головного мозга, где было обнаружено – касание сосудистой петли правой мозжечковой артерии с 7 парой ЧМН без его деформации, церебральная микроангиопатия с очагами кистозно-глиозной дегенерации в теменно-височных долях слева, лакунарными кистами в левой гемисфере мозжечка. При опросе на предмет хронических заболеваний отметил, что страдает табычной зависимостью. Соматически у пациента наблюдалась нормальная гемодинамика, лихорадки не было, он спокойно дышал комнатным воздухом, цвет лица был здоровым, кожа - хорошо увлажненной, без синюшности, желтушности и бледности. При аускультации сердца и легких не было отмечено никаких отклонений. Пальпация живота выявила мягкий, податливый живот без болезненности или видимых образований/органомегалии. Осмотр губ и полости рта показал очаги гиперпигментации как следствие подсохших герпетических высыпаний на нижней губе, а также отсутствие видимых кожных изменений и слизистых оболочек в области орбиты слева не было отмечено. При аускультации глаза – пульсации в области орбиты не выслушивалось.

В неврологическом статусе было обнаружено, что правый глаз был интактным, слева – отмечалась полная офтальмоплегия (рис. 1) с невозможностью движений глазом во все стороны. Имелась анизокория за счет мидриаза справа, фотореакция зрачков была снижена слева. Наблюдалась полный птоз, при поднятии века врачом – пациент жаловался на диплопию. Глаз фиксирован в срединном положении, гиперемии, экзофтальма нет. Корнеальный рефлекс слева был сохранным, также как и справа. Справа отмечалась асиметрия лица с сглаженностью носо-губной складки справа, опущения угла рта справа, слабостью мышцы, поднимающий угол рта справа. Движения мимических мышц верхнего этажа лица были с легкой асиметрией при сравнении с интактной стороной. Глотание, речь, фонация были сохранными. Язык при высовывании находился по средней линии. Обоняние, острота зрения, слух не были нарушены. Сухожильные и периостальные рефлексы, мышечный тонус в конечностях, мышечная сила в конечностях были сохранными и без отклонений от нормы. Патологических знаков не

выявлялось. Отмечалась гиперестезия в области первой ветки тройничного нерва слева. Координация, чувствительность и когнитивные функции оставались интактными.



Рисунок 1. МР-ангиография. Микроаневризма кавернозного отдела левой ВСА, гипоплазия А1 сегмента левой передней мозговой и удвоение передней соединительной артерии.

С целью исключения миастении была проведена прозериновая проба неостигмином 0,05% по 2 мл, которая показала отсутствие регресса неврологического дефицита на данный тест. При нейровизуализационном исследовании на МР-ангиографии были обнаружены микроаневризма в проекции кавернозного отдела левой ВСА, гипоплазия А1 сегмента левой передней мозговой артерии, удвоение в проекции передней соединительной артерии с умеренным фузиформным расширением стенки – следует дифференцировать между фенестрацией и аневризмой, гипоплазия интракраниального сегмента левой позвоночной артерии (рис. 1). На МРТ головного мозга (с магнитным полем в 3 тесла) – обнаружены в лобной и теменной доле слева участки кистозно-глиозных изменений размерами 12*15 мм, 12*13 мм и 6,5*7 мм соответственно. Каналы зрительных нервов и перекрест зрительных нервов не деформирован. В параорбительной клетчаткетизменений не выявлено. В обоих гайморовых пазухах отмечаются ретенционные кисты размерами 20*11*24 мм.

Электронейромиография (стимуляцонная) выявила отрицательный декремент-тест с круговых мышц глаза, получены изменения, характерные для грубого нарушения проводящей функции правого лицевого нерва аксонально-демиелинизирующего типа и нарушения проводящей функции сенсорных волокон срединного и локтевого нервов аксонального типа легкой степени выраженности.

Компьютерная томография органов грудной клетки показала картину хронического бронхита курильщика с явлениями буллезной эмфиземы легких, пневмофиброза и хронической дыхательной недостаточности 0-1 ст., дополнительных обьемных образований в области средостения не выявлено.

Рутинные и углубленные лабораторные и инструментальные исследования такие как общий анализ мочи, глюкоза сыворотки крови, печеночные, почечные тесты, ревматологические тесты, сертывающая система крови, Д-димер, прокальцитонин, гормоны щитовидной железы электрокардиограмма не выявила отклонений от возрастной нормы. В общем анализе крови был выявлен лейкоцитоз – $12,5*10^9$/л с легким сдвигом лейкоформулы влево и лимфопенией (сегментоядерные лейкоциты – 83%, лимфоциты – 12,4%).

Для верификации присутствия вирусных антигенов в сыворотке крови были проведены серологические тесты с определением титра иммунноглобулинов класса G к антигенам наиболее часто встречающихся вирусов, таких как вирус Эпштейна-Барра (КП =17,13), вирус простого герпеса (КП=4,35), цитомегаловирус (КП=240), и грамм-отрицательные бактериальные патогены как микоплазма (КП=0,05).

**Таблица 1**

**Результаты стимуляцонной электронейромиографии**

| Нерв/мышца | АДМ-отв | БП | СПИ мот | ТЛ | РЛ | СПИ сен. | АСО |
|---|---|---|---|---|---|---|---|
| N. Facialis (m. nas.) справа | резко снижена | нет | | умеренно повышена | | норма | |
| N. Facialis (m. orb.or.) справа и слева | резко снижена | нет | | норма | | | |
| N. Medianus (m. Abd. pol. br.) справа | норма | нет | норма | норма | норма | норма | слегка снижена |
| N. Ulnaris (m. acces. abd.digit.min.) справа | норма | нет | норма | умеренно повышена | норма | норма | слегка снижена |
| N. Axillaris (m. delt.) справа | норма | нет | | норма | | норма | |

Также пациент был осмотрен узкими специалистами: окулистом, пульмонологом и нейрохирургом. Окулистом была исключена офтальмологическая патология, пульмонолог верифицировал табачную зависимость и хронический бронхит курильщика с явлениями буллезной эмфиземы легких, пневмофиброза и хронической дыхательной недостаточности 0-1 ст., а нейрохирургом – микроаневризму в проекции кавернозного отдела левой ВСА, но рекомендован повторный осмотр после результатов лечения глюкокортикоидами.

Таким образом, был установлен диагноз “множественная краниальная нейропатия с полной офтальмоплегией слева (поражением 3, 4, 6 пар ЧМН) и частичным парезом 7 пары справа. Была проведена дифференциальная диагностика между МКН и другими заболеваниями: myasthenia gravis, краниальной формой полинейропатии Гийена-Барре (Миллера-Фишера), новообразованиями орбитальной области, диабетическими нейропатиями и сосудистыми артериальными и венозными мальформациями основания мозга, сифилитическим и туберкулезным базальным менингитом. С учетом особенностей неврологической картины, анамнеза и результатов лабораторно-инструментальных исследований была была начата противовирусная терапия ацикловиром в суточной дозе 2400 мг в течение 6 дней, иммуносупрессивная терапия дексаметазоном по нарастающей схеме 8,0-12,0-16,0-16,0-12,0-8,0 в/в капельно, с дальнейшим переводом на таблетированные формы – медрол из расчета 64 мг в 2 приема на ежедневной основе в течение 10 дней под прикрытием гастропротекторов. После регресса всех симптомов – с полной отменой. С учетом лейкоцитоза в крови для санации хронических очагов инфекции в бронхах была проведена антибиотикотерапия цефалоспоринами 3 поколения коротким курсом в течение 7 дней совместно с отхаркивающими (таблетированный амброксол) и бронхолитическими препаратами (парентеральный эуфиллин) . Для улучшения нервно-мышечной проводимости была проведена антихолинестеразная терапия и витаминотерапия в комбинации витаминов В1, 6, 12 парентерально.

На фоне проводимой терапии отмечалась положительная динамика, на 12 сутки с момента начала терапии у пациента отмечалась следующая картина: слева - почти полностью регрессировал птоз, восстановились на 70-80% движения вверх, вниз, кнутри и на 40% - кнаружи, исчезла анизокория. Реакция зрачков на свет стала живой. Появились движения мимических мышц в нижнем этаже лица справа (рис. 3). Но сохранялось двоение предметов. Пациент был выписан с рекомендациями продолжить прием медрола с постепенным его снижением по ½ таблетке с каждого приема до достижения дозы 16 мг в качестве поддерживающей до полного регресса симптомов, а также антихолинестеразных препаратов в таблетированной форме и витаминов группы В.

Изучены анамнестические характеристики, сопутствующие заболевания (табачная зависимость с хроническим бронхитом курильщика), клинические особенности (особенно касающиеся нарушения ЧМН и связанных с ним симптомов), топографический и этиологический диагноз. Также была изучена информация о результатах нейровизуализации и лабораторных исследований. Установлен диагноз «Множественной краниальной нейропатии (МКН)». Диагноз «МКН» как известно ставится на основании одновременного или последовательного вовлечения 2 или более различных ЧМН [3]. Следует отметить, что у пациента имелись 2 эпизода поражения черепно-мозговых нервов: первый - в ноябре 2024 года с вовлечением 7 пары ЧМН справа и неполным регрессом слабости мимических мышц (с частичным восстановлением движений “верхнего этажа” лица) и второй – в январе 2025 года с пораженим всех ЧМН глазодвигательной группы (3, 4, 6 пар) и 1 ветки 5 пары слева. Важным является тот факт, что двум этим эпизодам предшествовала вирусная инфекция с температурной реакций, высыпаниями герпетического характера на губах, кашлем и катаральными явлениями. Латентная вирусемия с периодами реактивации была подкреплена положительными титрами иммуноглобулинов класса G на антигены вирусов простого герпеса и цитомегаловируса. Однако, нельзя напрямую связать серопозитивность к этим вирусным антигенам как причинный фактор для развития неврологической симптоматики так как известно, что 80-90% населения к 60 годам инфицировано этими вирусами [4].

Также следует отметить, что МР-ангиографическое исследование выявило микроаневризму в проекции кавернозного отдела левой ВСА, точно на стороне глазодвигательных симптомов. Аневризмы внутренних сонных артерий, включающие часть сосуда, находящегося в пещеристом синусе, представляют различные риски. В отличие от других церебральных аневризм, эти поражения обычно ограничиваются твердой мозговой оболочкой пещеристого синуса за пределами субарахноидального пространства. Поэтому риск субарахноидального кровоизлияния из этих поражений исключительно низок [5].

Важно отметить, что аневризмы кавернозного синуса не являются злокачественными поражениями, и большинство из них протекают бессимптомно. Поэтому при лечении этих поражений требуется хорошее клиническое суждение [5]. Чтобы приписать поражение в одном анатомическом месте, вызывающем клиническую картину поражения 3, 4, 6 ЧМН и частично – поражение 1 ветви 5 ЧМН необходимо, чтобы поражение было в верхней глазничной щели, пещеристом синусе или в обоих. Хотя возможно, что более проксимальное поражение (т. е. в месте выхода ЧМН из ствола мозга) может привести к парезу ЧМН 3, 4, 5 и 6, тот факт, что у пациента не было никаких менингеальных или стволовых признаков или симптомов, делает это маловероятным. Поскольку 3, 4 и 6 ЧМН проходят как через пещеристый синус, так и через верхнюю глазничную щель, поражение в любой из этих 2 анатомических областей часто трудно клинически различить, что приводит к термину “сфенокавернозный синдром” [6].

Сфенокавернозный синдром или синдром пещеристого синуса, синдром кавернозного синуса характеризуется множественными краниальными нейропатиями. Клиническая картина включает поражение глазодвигательных нервов, синдром Горнера и потерю чувствительности первой или второй ветви тройничного нерва в различных комбинациях. Зрачок может быть вовлечен в процесс или может казаться сохраненным с симптомами вовлечения окулосимпатических и парасимпатических волокон. Может также наблюдаться болевой синдром [6].

Пещеристый синус – небольшая, но сложная структура, состоящая из венозного сплетения, сонной артерии, черепных нервов и симпатических волокон (рис. 2 А и В) .

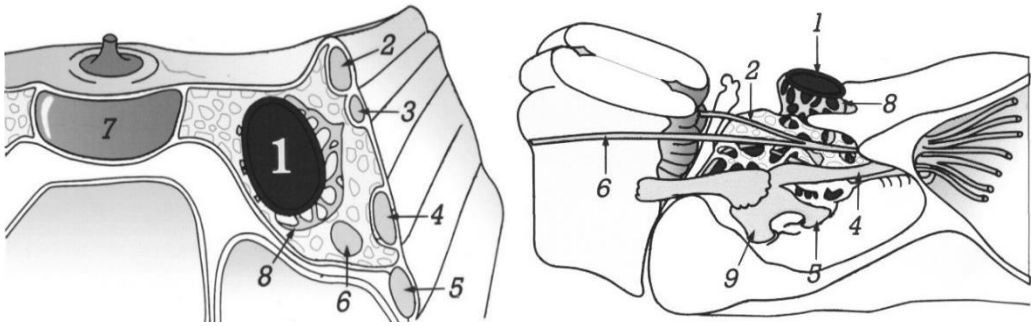


Рисунок 2 - А, В. Анатомические схемы пещеристого синуса. Коронарная (**А**) и боковая (**В**) проекция (1 - сонная артерия, 2 - глазодвигательный нерв, 3 - блоковый нерв, 4 - глазной нерв, 5 - верхнечелюстной нерв, 6 - отводящий нерв, 7 - гипофиз, 8 - симпатический нерв, 9 - нижнечелюстной нерв).

Дифференциальная диагностика сфенокавернозного синдрома обширна и может быть результатом системного заболевания, метастатического заболевания или первичных поражений, возникающих в области головы и шеи, глазницы, черепа, околоносовых пазух или носоглотки (табл. 2) [6].

**Таблица 2**

**Дифференциальная диагностика сфенокавернозного синдрома с учетом возраста, клинического течения и анамнеза пациента**

| Неопластическая этиология | Воспалительная этиология | Инфекционная этиология | Сосудистая этиология |
|---|---|---|---|
| Интракраниальные опухоли | Саркоидоз | Грибковая<br>• Аспергиллы<br>• Мукормикозы | Интракавернозно-каротидная артериальная аневризма |
| Менингиомы | Системная красная волчанка | Бактериальные<br>• Стрептококки<br>• Стафилококки<br>• Актиномицеты<br>• Микобактерии<br>• Спирохеты | Каротидно-кавернозная фистула |
| Аденома гипофиза | Синдром Черджа-Стросса | Вирусные<br>• Varicella zoster<br>• Herpes simplex | Тромбоз кавернозного синуса |
| Опухоли орбиты | Гранулематоз Вегенера | | |
| Опухоли параназального синуса | Синдром Толоса-Ханта (идиопатический) | | |
| Лимфома/лейкемия | | | |
| Дистальные метастазы | | | |
| Злокачественные новообразования кожи | | | |

Возраст, предшествующая история болезни пациента являются важными детерминантами при формулировании дифференциального диагноза. Начало симптомов и наличие боли также являются очень важными факторами. Острое начало симптомов будет благоприятствовать сосудистому событию или инфекционному процессу, в то время как прогрессирующее течение

увеличит вероятность неопластического процесса, особенно с учетом предшествующей истории злокачественного заболевания у этого пациента. Если возвратиться к диагнозу “МКН”, то ретроспективный анализ медицинских записей колумбийских больных с МКН показал [7], что из 142 пациентов 51% были женщинами. Средний возраст составил 51 год (SD = 19 лет). Течение заболевания было острым у 54,92% пациентов, подострым у 16,9% и хроническим у 27,46%. Диплопия (18,45%), слабость лица (17,15%), птоз (12,30%) и дисфагия (11,97%) были наиболее распространенными сопутствующими симптомами. Что касается системных жалоб, наиболее частыми были головная боль (45,07%), за которой следовали потеря веса (5,63%), периорбитальная боль (2,11%) и лихорадка (2,11%). Только 1,29% пациентов не сообщили о неврологических симптомах, связанных с MCN, и 58,45% пациентов имели сопутствующие системные симптомы. Среди сопутствующих заболеваний опухолевые процессы выявлены у 15,49%, сахарный диабет – у 7,04%, ВИЧ – у 2,11%.

Как указывают авторы одного когортного исследования, наиболее распространенной этиологией была аутоиммунная - у 28,17% пациентов. В этой категории ($N$ = 40) большинство пациентов имели неврологические заболевания аутоимунной природы, такие как myasthenia gravis (55% пациентов), за которыми следовал синдром Гийена-Барре (35% пациентов). Преобладающими вариантами были фарингео-цервикально-брахиальная форма, синдром Миллера-Фишера с энцефалитом ствола мозга Бикерстаффа и без него. Другими менее распространенными диагнозами были: системная красная волчанка (СКВ) и гранулематоз с полиангиитом [8]. Второй по частоте этиологией была сосудистая (25,35%, $n$ = 36), а артериальный ишемический инсульт был ведущей причиной в 72,2%. Наиболее распространенными локализациями инфаркта были латеральный отдел продолговатого мозга (50%), мост (19,23%) и средний мозг (11,53%). Среди этиологий инсульта наиболее частой была артериальная диссекция. Остальные диагнозы включали геморрагический инсульт в мосту, диссекцию сонной артерии без инсульта, тромбоз венозного синуса с внутричерепной гипертензией, кавернозную мальформацию, каротидно-кавернозный свищ, послеоперационный после нейроваскулярной декомпрессии и микрососудистое заболевание [8].

Неопластическая этиология составила 16,9% всех пациентов. Карциноматозная инфильтрация присутствовала у 42,6% ($n$ = 24), чаще всего ассоциированная с лимфомой, аденокарциномой легких и карциномой молочной железы. Метастатические опухоли в основании черепа и мозговой паренхиме были обнаружены у 25% пациентов, большинство из них были вторичными по отношению к лимфомам, за которыми следовали новообразования почек, легких и молочной железы. Из первичных опухолей наиболее распространенными были шванномы, за которыми следовал югулотимпанальный гломус [9].

Инфекционная причина была обнаружена у 7,75% пациентов, причем наиболее распространенным агентом был вирус герпеса. Другие этиологии: токсоплазмоз, криптококкоз, нейросифилис и постсептальный целлюлит. У одного пациента было поражение черепных нервов как постинфекционное проявление [10]. Из идиопатических воспалительных состояний наиболее распространенным был синдром Толоса-Ханта. Утолщение твердой мозговой оболочки было обнаружено у 1 пациента с диагнозом гипертрофический пахименингит [11]. Лечение МКН основано на этиологии, лежащей в основе ее развития. Что касается лечения кавернозных каротидных аневризм, если они не проявляются симптомами или с только легкими симптомами, то не требуют лечения [12]. Большинство небольших аневризм имеют доброкачественную историю и очень низкий риск разрыва. Наблюдаемые поражения следует отслеживать с помощью серийных КТ-сканирований или МРТ-визуализации [13].

**Заключение:**

Множественные краниальные невропатии распространены в неврологии, с этиологией, варьирующейся от относительно доброкачественных и поддающихся лечению до злокачественных и опасных для жизни. Подобное состояние представляет собой серьезную

диагностическую проблему, поскольку черепные нервы могут быть нарушены в любом месте по их ходу от ствола мозга до поверхностных мягких тканей.

Дифференциальная диагностика обширна, при этом возраст пациента, иммунокомпетентность и темп прогрессирования являются ключевыми факторами для клинической оценки.

**Литература:**


1. Cornblath, W.T. Diplopia due to ocular motor cranial neuropathies Continuum (Minneap Minn). - 2014; 966-980
2. Toro J, Millán C, Díaz C, Reyes S. Multiple cranial neuropathy (a teaching case). Mult Scler Relat Disord. 2013 Oct; 2(4):395-8. doi: 10.1016/j.msard.2013.03.003. Epub 2013 Jun 25. PMID: 25877853.
3. Mehta, M.M. Garg, R.K., Rizvi, I. The multiple cranial nerve palsies: a prospective observational study Neurol. India. 2020; 68:630-635
4. Zheng, H., Savitz, J. (2022). Effect of Cytomegalovirus Infection on the Central Nervous System: Implications for Psychiatric Disorders. In: Savitz, J., Yolken, R.H. (eds) Microorganisms and Mental Health. Current Topics in Behavioral Neurosciences, vol 61. Springer, Cham. https://doi.org/10.1007/7854_2022_361
5. Seinfeld J, Karim S. Cavernous Sinus Aneurysm. [Updated 2023 May 1]. In: StatPearls [Internet]. Treasure Island (FL): StatPearls Publishing; 2025 Jan-. Available from: https://www.ncbi.nlm.nih.gov/books/NBK430840/
6. Dacus MR, Nickele C, Welch BG, Ban VS, Ringer AJ, Kim LJ, Levitt MR, Lanzino G, Kan P, Arthur AS., Endovascular Neurosurgery Research Group (ENRG). Matricidal cavernous aneurysms: a multicenter case series. J Neurointerv Surg. 2019 Jun;11(6):584-590.
7. Moutran-Barroso H, Kreinter-Rosembaun H, Zafra-Sierra MP, Ramírez-Arquez E, Martínez-Rubio C. Multiple cranial neuropathy: Clinical findings in a case series of 142 patients. Mult Scler Relat Disord. 2022 Sep;65:103997. doi: 10.1016/j.msard.2022.103997. Epub 2022 Jun 25. PMID: 35816954.
8. Mehta, Manan Mayur; Garg, Ravindra Kumar; Rizvi, Imran; Verma, Rajesh; Goel, Madhu Mati[1]; Malhotra, Hardeep Singh; Malhotra, Kiran Preet[2]; Kumar, Neeraj; Uniyal, Ravi; Pandey, Shweta; Sharma, Praveen Kumar. The Multiple Cranial Nerve Palsies: A Prospective Observational Study. Neurology India 68(3):p 630-635, May–Jun 2020. | DOI: 10.4103/0028-3886.289003
9. Carroll CG, Campbell WW. Multiple cranial neuropathies Semin Neurol. 2009;29:53–65
10. Bailey Gleason Fitzgerald, Michael Grant, Gbambele Kone, Huned Patwa, Michal Rose; Multiple Cranial Neuropathies as the Presenting Sign in a Patient with Metastatic BRAF-Mutated Lung Adenocarcinoma with Leptomeningeal Involvement. *Case Rep Oncol* 6 January 2021; 13 (3): 1258–1262. https://doi.org/10.1159/000510743
11. Ahmed HS, Jayaram PR, Khar S. Tolosa–Hunt syndrome in children and adolescents: A systematic review. Headache. 2025; 00: 1-14. doi:10.1111/head.14890
12. Fehrenbach MK, Dietel E, Wende T, Kasper J, Sander C, Wilhelmy F, Quaeschling U, Meixensberger J, Nestler U. Management of Cavernous Carotid Artery Aneurysms: A Retrospective Single-Center Experience. Brain Sci. 2022 Feb 28;12(3):330. doi: 10.3390/brainsci12030330. PMID: 35326286; PMCID: PMC8946508.
13. *Ghorbani M., Hejazian S.E., Dastmalchi A., Chavoshinejad M., Asaadi S. Orbital Compartment Syndrome Secondary to Direct Carotid Cavernous Fistula After Carotid Cavernous Aneurysm Rupture: Case Report and Review of Literature. World Neurosurg. 2020;133:409–412. doi: 10.1016/j.wneu.2019.08.037.*

**УДК 616.36-005.3**
**DOI: 10.70948/1694-8459-2025-1(9)-106-109**

# СИНДРОМ БАДДА-КИАРИ С РАЗВИТИЕМ ЦИРРОЗА ПЕЧЕНИ

**Сүлеймен Д.С., Сапарғали Т.Е.**

**Казахский национальный медицинский университет им. С.Д. Асфендиярова**

***Аннотация:*** *Сосудистые заболевания печени с нарушением венозного оттока - синдром Бадда-Киари выделены в отдельную группу среди других заболеваний с поражением сосудов печени, что определяется общностью патогенеза и в ряде случаев лечебных подходов. Рассмотрены современные данные по распространённости, актуальности и причин смертности при синдроме Бадда-Киари, говорится и трудности дифференциальной диагностики, демонстрируется клиническое наблюдение.*

***Ключевые слова:*** *синдром Бадда-Киари, синдром венозной обструкции, гепатомегалия, асцит, абдоминальные боли, портальная гипертензия, цирроз печени.*

# БООР ЦИРРОЗУНУН ӨНҮГҮШҮ МЕНЕН БАДД-КИАРИ СИНДРОМУ

**Сүлеймен Д.С., Сапарғали Т.Е.**

**С. Д. Асфендияров атындагы Казак улуттук медициналык университети, Алмата ш.**

***Аннотация:*** *Боордук веноздук агып чыгуусунун бузулушу менен кан тамыр оорулары - Бадд-Киари синдрому боордун тамырларына зыян келтирген башка оорулардын арасында өзүнчө топ катары бөлүнөт. Бул жалпы патогенези жана айрым учурларда дарылоо ыкмалары менен аныкталат. Макалада Бадда-Киари синдромунун таралышы, актуалдуулугу жана өлүмүнүн себептери боюнча учурдагы маалыматтар каралат, дифференциалдык диагностиканын кыйынчылыктары талкууланат жана клиникалык байкоо көрсөтүлөт.*

***Негизги сөздөр:*** *Бадд-Киари синдрому, веноздук тоскоолдук синдрому, гепатомегалия, асцит, ичтин оорушу, порталдык гипертензия, боор циррозу.*

# BUDD-CHIARI SYNDROME WITH THE DEVELOPMENT OF LIVER CIRRHOSIS

**Suleimen D. S., Sapargali T. E.**

**Kazakh national medical university named after S.D. Asfendiyarov**

***Annotation:*** *Vascular diseases of the liver with impaired venous outflow - Budd-Chiari syndrome are classified into a separate group among other diseases with damage to the liver vessels, which is determined by the common pathogenesis and, in some cases, therapeutic approaches. The article examines current data on the prevalence, relevance, and causes of mortality in Budd-Chiari syndrome, as well as the difficulties of differential diagnosis, and demonstrates clinical observation.*

***Key words:*** *Budd-Chiari syndrome, venous obstruction syndrome, hepatomegaly, ascites, abdominal pain, portal hypertension, cirrhosis of the liver.*

Историческая справка. Впервые синдром Бадда-Киари (СБК) было описано английским врачом G. Budd (1808-1882) в 1845 г. G. Budd описал 3 случая абсцесс-индуцированного тромбоза печеночной вены. Патолог H. Chiari (1851-1916) из Австралии представил описания 13 случаев

состояния печени при СБК в 1899 г. патолог H. Chiari (1851-1916) из Австралии. Впоследствии состояние стали называть синдромом или болезнью Бадда-Киари [1].

**Введение**

СБК - редкое заболевание, частота которого, по имеющимся данным, составляет 1 на миллион человек в год [2]. По данным Fredrik Åberg с соавторами всего было проведено шесть исследований [3]. Из них 2 исследования были проведены в азиатских странах (в Японии и Южной Корее) и 4 в европейских странах (Дания, Швеция, Италия и Франция). Ежегодная заболеваемость СКБ составила 0,168–4,09 на миллион человек в год. Распространенность СКБ составила 2,40–33,10 на миллион человек в год [3]. По данным данного исследования уровень смертности среди пациентов с СКБ в три раза выше, чем в общей популяции. Ранняя смертность была особенно высокой и в основном связана с сопутствующим злокачественным заболеванием. Анализ показал, что смертность среди пациентов с СБК составляет 70 случаев на 1000 человеко-лет. В контрольной группе показатель был ниже – 28 случаев на 1000 человеко-лет. Скорректированное отношение риска (ОР) составило 3,1 [3]. Самым высоким оказался риск смерти, связанной с заболеваниями печени (ОР = 47,6). При этом среди причин смерти у пациентов с СБК патологии печени составляли всего 10%. Наиболее распространенной причиной смерти служили сердечно-сосудистые заболевания [3]. Существуют разноречивые литературные данные об основной причине смертности пациентов с СБК. По данным, опубликованным в 2020 году на 1-м месте причиной смертности пациентов с СБК указаны развитие асцита и острой почечной недостаточности [4].

Метаанализ, проведённый Yingying Li. с соавторами показал, что общая ежегодная заболеваемость СКБ составила 0,469 в Азии и 2 в Европе на миллион человек в год, а общая распространенность СКБ в Азии составила 5 на миллион [5]. До сих пор СБК редко диагностируется в рутинной клинической практике. Крупные популяционные исследования, охватывающие весь спектр СБК с длительным наблюдением, к большому сожалению, проводятся не часто. Количество крупных когортных исследований, посвященных отдаленным результатам лечения у пациентов с СБК, на сегодня явно мало [3].

В литературе можно встретить описания клинических случаев различных авторов [6, 7]. К тому же на сегодня нет общепринятой классификации СБК и лечения, что сильно затрудняет работу врачей [8, 9]. СБК протекает остро, а также может начинаться подостро или латентно и принимать хроническое течение. Клиническая картина характеризуется триадой Киари: гепатомегалия, асцит, абдоминальные боли. Гиповолемия, характеризующаяся снижением объёма циркулирующей крови, может возникать как осложнения Бадда-Киари. Это связано с потерей жидкости при асците, снижением сосудистого тонуса и нарушениями в работе почек, что может привести к развитию сердечно-сосудистой и дыхательной недостаточности [6].

Синдром Бадда-Киари обычно развивается в течение нескольких недель или месяцев, может, протекает остро или подостро. Когда он развивается в течение длительного времени и принимает хроническое течение, обычно развиваются цирроз и портальная гипертензия [8]. Проявления СБК варьируются от отсутствия (бессимптомного) до молниеносной печеночной недостаточности или цирроза печени. Симптомы варьируются в зависимости от того, возникает ли обструкция остро или со временем. Острая обструкция вызывает усталость, боль в правом верхнем квадранте, тошноту, рвоту, легкую желтуху, невыраженную гепатомегалию и асцит. Обычно это происходит во время беременности. Молниеносная печеночная недостаточность при энцефалопатии встречается редко. Уровни аминотрансфераз бывают довольно высокими.

Хроническая обструкция оттока (развивающаяся в течение нескольких месяцев) может вызывать мало или вообще не вызывать симптомов, пока она не прогрессирует, или может вызывать усталость, боль в животе и гепатомегалию. Отек нижних конечностей и асцит могут быть результатом венозной обструкции, даже при отсутствии цирроза. Цирроз может развиваться, а также проявления портальной гипертонии, включая варикозное кровотечение,

массивный асцит, спленомегалию, гепатопульмональный синдром или комбинацию [8]. Полная обструкция нижней полой вены вызывает отек брюшной стенки и ног плюс явно извилистые поверхностные брюшные вены от таза до реберного края. Цирроз печени является конечной стадией ряда хронических заболеваний печени. Одной из причин развития цирроза печени может быть нарушение венозного оттока из печени, возникающее при синдроме Бадда Киари, при веноокклюзионной болезни и при тяжелой правожелудочковой сердечной недостаточности [10].

**Цель:** представить описание развития цирроза печени в исходе синдрома Бадда-Киари.

Пациент поступил на стационарное лечение в ГБСНП г. Алматы с жалобами на дискомфорт в правом подреберье, отёчность нижних конечностей до средней трети голеней, резкое увеличение живота в объёме, головные боли, головокружение, одышку при физической нагрузке, нестабильное артериальное давление. Вышеописанные симптомы появились за 10 дней до госпитализации. Из анамнеза: принимал препараты китайского производства в течение последнего года без выраженного эффекта. В анамнезе пациента сердечно-сосудистое заболевание в течение многих лет, курение. Общее состояние при поступлении в стационар - средне-тяжелое. Рост 166см, вес 60кг, ИМТ=21,8кг/м$^2$. В сознании, на вопросы отвечает, положение – пассивное в постели. При объективном осмотре отмечалось темная окраска кожные покровы с участками гиперкератоза на теле. Отеки верхних конечностей, нижних - до средней трети голени. Аускультативно: ослабленное дыхание в нижних отделах, хрипов нет. ЧДД 22/в мин. Сатурация 96%. При аускультации тоны сердца приглушены, ритм правильный. ЧСС 86 уд/в мин. АД на момент осмотра 100/70 мм.рт.ст. Язык сухой, обложен желтым налетом. Живот напряжен, увеличен в объёме за счет асцита, безболезненный. Окружность живота при поступлении была равна 101 см. Печень и селезенка не пальпируется за счет напряженной передней брюшной стенки. Общий анализ крови: эритроцитоз ($5{,}6\times10^{12}$/л), лейкоцитоз ($9{,}5 \times 10^{9}$/л), повышенный гематокрит (50,1%). Коагулограмма: фибриноген 2,23 г/л, ПТИ 59%, АЧТВ 37,5 сек (коагулопатия). Биохимический анализ крови: цитолиз (АЛТ – 394,4 Ед/л, АСТ – 330,2 Ед/л), гипоальбуминемия (альбумин 29 г/л). При ультразвуковом исследовании органов брюшной полости были выявлены признаки тромбоза печеночных вен, гепатомегалия, свободная жидкость в брюшной полости. Допплерография портальных сосудов не проводилась. ИХЛ на ВГ: отрицательный. ИФА на ВИЧ: отрицательный. Рентгенография ОГК: Пневмоаортосклероз. Кальцинаты справа. Плевральный выпот слева. Плевро-пульмональные, плевро-диафрагмальные спайки. УЗИ плевры и плевральной полости: Выпот в обеих плевральных полостях больше справа. При ЭГДС: ВРВП 1стпени, хронический гастродуоленит, на момент осмотра данных за кровотечение нет. Колоноскопия: патологии в толстой кишке не выявлено. ЭХО КГ: данных за клапанный порок сердца не выявлено. ФВ-50% Непрямая эластометри печени не проводилась, учитывая наличие выраженного цитолиза (АЛТ 11,9 ВГН). КТ органов брюшной полости и забрюшинного пространства: гепатомегалия, асцит 3950мл. Биопсии печени не проводилась. На основании данных анамнеза, объективного осмотра, проведенных диагностических процедур установлен диагноз: Цирроз печени вследствие лекарственно-индуцированного гепатита, класс С по Чайлд-Пью (Child-Pugh), с высокой с высокой биохимической активностью. Асцит III степени. Синдром Бадда-Киари тромбоз печеночных вен. Желчнокаменная болезнь, хронический калькулезный холецистит. ИБС, хроническая сердечная недостаточность IIA (NYHA). Высокий риск ТЭЛА (по шкале Pesi 130 баллов, класс V). По Шкале Pesi 130 баллов Класс V: более 125 баллов очень высокий риск летальности (10.0 – 24.5 %). На фоне проводимого лечения состояние пациента было стабильное, без ухудшения. На 6-ой день госпитализации произошло резкое ухудшение состояние (головная боль, тошнота, потеря ориентации в пространстве, отсутствие возможности пошевелить отдельными конечностями). Пациент был переведен в ОАРИТ. Выставлен диагноз: ОНМК по ишемическому типу в бассейне СМА. В течение последующих 2-х дней общая мозговая симптоматика нарастала, состояние пациента стало крайне тяжелым, несмотря на проводимое лечение и реанимационные мероприятия произошёл летальный исход.

**Заключение:**

Пациенты с синдромом Бадда-Киари требует ранней диагностики и своевременного лечения, так как без адекватной терапии прогноз остается неблагоприятным. Основные диагностические методы включают допплеровскую ультрасонографию, КТ/МРТ с контрастированием, коагулологическое обследование.

Стратегия лечения включает антикоагулянтную терапию (гепарин, варфарин), TIPS или стентирование печеночных вен, а в тяжелых случаях – трансплантацию печени. Данный клинический случай подчеркивает сложность диагностики и ведения пациентов с синдромом Бадда-Киари. Все пациенты с СБК имеют высокий риск осложнений, включая печеночную недостаточность и острые нарушения мозгового кровообращения, что требует междисциплинарного подхода в лечении. В то же время сохраняется необходимость коррекции системы гемостаза и прогрессирующего поражения ткани печени.

СБК требует дополнительных исследований, возможно, в ближайшее время будут открыты новые научные данные, которые помогут с ранней диагностикой, лечением и снижением смертности пациентов с СБК.

**Литература**

1. Осадчук А.М., Гаранин А.А., Куртов И.В., Бетанели Т.Ш. Заболевания печени, имеющие эпонимические названия: от прошлого к настоящемую. 2018. - с. 62-73 https://cyberleninka.ru/article/n/zabolevaniya-pecheni-imeyuschie-eponimicheskie-nazvaniya-ot- proshlogo-k-nastoyaschemu.

2. Li Y, De Stefano V, Li H, et al. Epidemiology of Budd-Chiari syndrome: a systematic review and meta-analysis. Clin Res Hepatol Gastroenterol 2019;43:468–474; Valla D. C. The diagnosis and management of the Budd-Chiari syndrome: consensus and controversies. Hepatology, 2003, vol. 38, no. 4, pp. 793–80.

3. Fredrik Åberg, Rupesh Rajani, Axel Wester, Linnea Widman and Hannes Hagström // Three- fold Increased Risk of Death in Budd-Chiari Syndrome Compared to Matched Controls: A Population- based Cohort Study Clinical Gastroenterology and Hepatology 2023;21:995–1004.

4. Joseph J Alukal, Talan Zhang, Paul J Thuluvath A Nationwide Analysis of Budd–Chiari Syndrome in the United States // J. Clin.Exp.Hepatol, 2020. Aug.15;11(2):181–187. doi:10.1016/j.jceh.2020.08.005]/.

5. Yingying Li, Valerio De Stefano, Hongyu Li, Kexing Zheng, Zhaohui Bai, Xiaozhong Guo, Xingshun Qi Epidemiology of Budd-Chiari syndrome: A systematic review and meta-analysis https://www.sciencedirect.com/science/article/abs/pii/S2210740118302304.

6. Сонис А.Г., Сухоруков В.В., Кецко Ю.Л,, Колесник И.В., Грачёв Б.Д., Куртов И.В., Гриценко Т.А., Терещина О.В. Комплексное эндоваскулярное лечение больного при синдроме Бадда—Киари // Хирургия. – 2016; 12: С. 101-103;

7. Сафина Д.Д., Абдулхаков Р.А., Одинцова А.Х., Черемина Н.А., Рамазанова А.Х. Клинический случай цирроза печени в исходе синдрома Бадда—Киари // Практическая медицина. 2013;1-2:109-110

8. Подымова С.Д Сосудистые заболевания печени с нарушением венозного оттока: синдром Бадда-Киари // Практическая медицина, - 2014, -

01(14); - https://pmarchive.ru/sosudistye- zabolevaniya-pecheni-s-narusheniem-venoznogo-ottoka-sindrom-badda-kiari-i-sindrom-sinusoidalnoj- obstrukcii/.

9. Шерлок Ш., Дули Дж. Заболевания печени и желчных путей. Практическое руководство. Пер. с англ. Под ред. Апросиной З.Г. и Мухина Н.А. М.: ГЭОТАР-Медицина; 1999.

10 . Гастроэнтерология: национальное руководство / Под ред. В. Т. Ивашкина, Т. Л. Лапиной.
— М.: ГЭОТАР-Медиа, 2008. — 754 с.